DE

L'EXTIRPATION DU LARYNX

IMPRIMERIE LEMALE ET Cie, HAVRE

DE

L'EXTIRPATION DU LARYNX

PAR

Le Dr Armand PINÇONNAT

PARIS

G. STEINHEIL, ÉDITEUR

2, RUE CASIMIR-DELAVIGNE, 2

1890

Digitized by the Internet Archive
in 2015

https://archive.org/details/b21708514
R52597

DE

L'EXTIRPATION DU LARYNX

Pendant notre année d'externat à l'hôpital Bichat, dans le service de M. Terrier, nous avons eu l'occasion de voir ce chirurgien extirper le larynx à un homme atteint de cancer de cet organe, et nous avons pu suivre le malade jusqu'à sa mort. A l'instigation de notre maître et à propos de ce fait, nous avons entrepris quelques recherches sur cette opération en vue de notre thèse inaugurale. Notre but était d'abord de condenser ce qui avait été écrit en France sur cette question et de tirer des conclusions de ce travail ; mais dans cette étude, devant le petit nombre d'observations publiées et la pénurie de documents, les publications étrangères nous ont paru si intéressantes que nous avons dû élargir notre cadre et y avoir recours. C'est ainsi que nous avons cherché à recueillir toutes les observations ; de cette façon, en donnant à notre travail plus d'ampleur, il nous était plus facile d'en tirer des conclusions plus équitables. Cependant, malgré notre bonne volonté, nous n'avons pas pu lire tout ce qui a été écrit, surtout à l'étranger, sur l'extirpation du larynx, et nous savons que notre travail, instructif dans certaines parties, nous l'espérons, sera trouvé dans d'autres plein de lacunes et bien incomplet.

Il nous reste à nous acquitter de notre devoir de reconnaissance envers nos maîtres des hôpitaux de Paris. Ce sera pour nous un plaisir de le faire.

M. Léon Labbé fut notre premier maître : nous ne saurions oublier ce que nous lui devons. M. Fernet nous a enseigné surtout à examiner un malade et à porter un diagnostic exact à l'aide des précieuses données fournies par la percussion et l'auscultation, nous sommes heureux de lui offrir l'hommage de notre respectueuse gratitude. Nous n'oublierons pas dans nos remerciements : M. Gombault, dont nous avons longtemps suivi le service à l'hôpital Beaujon et auprès de qui nous avons toujours trouvé le plus bienveillant accueil ; M. Ribemont-Dessaignes, qui nous a appris la pratique de l'art des accouchements ; MM. Tenneson et Lacombe, dont nous avons été l'externe et dont nous gardons le meilleur souvenir.

Que nos maîtres intérimaires reçoivent également l'expression de notre gratitude : MM. Schwartz et Brocq, pour leurs savantes leçons ; MM. E. Hirtz et Quénu, pour les marques de réel intérêt qu'ils n'ont cessé de montrer à notre égard.

Que notre cher maître, M. Terrier, veuille bien agréer l'hommage de notre sincère reconnaissance et de notre profond attachement. Ses conseils éclairés et ses sympathiques encouragements ne nous ont jamais fait défaut, aussi saisissons-nous avec joie l'occasion qui nous est offerte pour l'assurer que nous ne perdrons pas le souvenir du temps trop court pendant lequel nous avons eu le bonheur d'être son élève.

Merci aussi à notre maître et ami le Dr Hartmann, prosecteur à la Faculté, pour les indications bibliographiques qu'il nous a communiquées.

M. le Dr Baratoux a mis à notre disposition avec une extrême obligeance les nombreuses observations qu'il a recueillies, nous lui en adressons nos remerciements les plus sincères.

Nous prions M. le professeur Panas de recevoir le témoignage de notre gratitude pour l'honneur qu'il nous fait en acceptant la présidence de notre thèse.

HISTORIQUE

L'extirpation du larynx est une conquête récente de la chirurgie ; entreprise d'abord expérimentalement, elle ne fut mise en pratique sur l'homme qu'à la fin de l'année 1873. Aujourd'hui même, admise par les uns, rejetée par les autres, elle n'a été exécutée en France qu'un nombre limité de fois ; aussi croyons-nous utile de fixer l'état actuel de la question.

Desault, le premier, eut l'idée d'enlever les néoplasmes laryngés ; il décrit la laryngotomie (1) qu'il recommande pour les corps étrangers, les polypes du larynx, et dans les cas de carie de ses cartilages. C'est, dit-il, une opération où rien n'est à redouter ; on n'a pas à craindre la non réunion du cartilage et par suite le passage habituel de l'air entre ses bords ; si, dans les cartilages, la cicatrisation est moins prompte que dans les autres organes, elle ne s'y opère pas moins. Cependant, il ne pratiqua pas cette opération ; ce n'est que plus tard, en 1833, qu'elle devait être faite pour la première fois par Brauers, de Louvain.

A Albers, de Bonn, revient le mérite d'avoir le premier, dans des expériences physiologiques, tenté l'extirpation du larynx chez deux chiens auxquels il enlève tout ou partie de cet organe. Ces recherches sont consignées dans un travail sur la laryngotomie, paru en 1829 (2). On y trouve notées quatre expériences que M. Schwartz résume ainsi dans sa thèse d'agrégation (1886, p. 204) :

1 Desault. *Œuvres chirurgicales* publiées par X. Bichat. Paris, 1798. Seconde partie, p. 251-253.

2 Albers. Beiträge zur Physiologie des Kehlkopfes mit besonderer Rücksicht auf die Laryngotomie. *Journal der chirurgie von Græfe und Walther*, p. 224, 1829.

« *1re Expérience.* — Ablation de la moitié inférieure gauche du cartilage thyroïde. Guérison sans fistule.

2e Expérience, sur le même chien. —Ablation d'un autre morceau du cartilage, marche favorable de la blessure, rétablissement de la voix. Guérison.

3e Expérience. — Extirpation sur le même animal, longtemps après, de tout le larynx ; la trachée est coupée au niveau du deuxième anneau, mort une heure après l'opération ; on avait blessé la carotide.

4e Expérience. — Ablation totale du larynx en une seule séance sur un second animal, sans lésion artérielle notable. Alimentation impossible, rend tout par la plaie ; pas de dyspnée ; mort le lendemain.

Ces expériences étaient peu encourageantes.

Il était réservé à Vincens Czerny, d'Heidelberg, de prouver que l'extirpation du larynx est possible, sans que l'animal succombe, même en enlevant l'épiglotte. Cette auteur publiait (1) en effet, en 1870, le résultat d'expériences très complètes entreprises dans ce but, et dont nous trouvons le résumé dans un ouvrage du Dr Mandl (2).

« Sur cinq chiens, l'un a péri au bout de deux jours, deux après quinze jours et un dernier dans la quatrième semaine qui suivit l'opération. La mort devait être attribuée en grande partie à l'asphyxie produite par le déplacement de la canule, la surveillance des trois premiers chiens ayant été fort incomplète. Chez un cinquième chien, grâce à la trachéotomie faite préalablement quelques jours avant l'extirpation du larynx, la trachée est devenue adhérente à la peau et n'a pu s'abaisser. La canule a été très grande et très large pour éviter tout déplacement. L'extirpation a été faite ensuite de la manière suivante : le chien anesthésié étant couché sur le dos, la peau est fendue à partir de l'os hyoïde jusqu'à la fistule de la trachée ; puis on détache les parties molles sur les côtés du larynx ; les muscles thyro-hyoïdien et sterno-thyroïdien seuls sont coupés tout près du

(1) V. Czerny. Versuche über Kehlkopfextirpation. *Wiener mediz. Wochenschrift*, 1870, nos 27-28. p. 558.

(2) L. Mandl. *Traité pratique des maladies du larynx et du pharynx*. Paris, 1872, p. 695.

cartilage. La trachée est ensuite coupée en travers, immédiatement au-dessous du cartilage cricoïde : un aide la saisit pour empêcher le sang d'y pénétrer. Il est préférable d'y placer un tuyau de caoutchouc pour faire continuer l'aspiration des substances anesthésiques. Puis on saisit le larynx par ce cricoïde et on le sépare de l'œsophage. Arrivé au niveau des aryténoïdes, on détache le larynx en coupant les grandes cornes du thyroïde qui restent dans leur union avec les grandes cornes de l'hyoïde. On est souvent obligé de faire la ligature de l'artère larynée supérieure. Czerny a fixé l'épiglotte dans ses cinq premières opérations à l'aide d'une suture ; mais dans des expériences ultérieures, l'épiglotte a été extirpée simultanément avec le larynx, et cependant. le chien a pu, dès le lendemain, fort bien avaler des aliments. L'auteur croit l'opération possible chez l'homme. L'alimentation devrait se faire dans les premiers jours à travers la plaie. à l'aide d'une sonde œsophagienne. »

Ainsi donc la laryngectomie était possible : il ne restait qu'à la pratiquer sur l'homme ; mais ce n'est que trois ans plus tard qu'elle devait véritablement entrer dans le domaine de la chirurgie : le 31 décembre 1873, Billroth extirpait le larynx à un homme de 36 ans, atteint de cancer de cet organe. Le succès opératoire était complet. mais l'opéré mourait de récidive sept mois après l'opération.

Ce cas d'ablation du larynx était le premier de publié (1), mais ce n'était pas le premier de tenté.

Au Congrès international des sciences médicales tenu à Londres en 1881, Foulis, de Glasgow, rapportait qu'en 1866, bien avant la tentative de Billroth et les expériences de Czerny, Patrick Heron Watson, d'Édimbourg, avait extirpé le larynx à un malade atteint de sténose syphilitique de cet organe, et qui mourait trois semaines après l'opération. Ce cas ne fut pas publié immédiatement de sorte que Billroth l'ignorait lorsqu'il fit sa première ablation du larynx.

Cependant l'idée d'extirper le larynx avait été émise bien avant. C'est ainsi que Langenbeck (2) rapporte dans un travail sur sa première laryngectomie qu'il fit l'opération d'après le

(1) Billroth. *Archiv für klin. chirurg.* Bd XVII, p. 343.
(2) Langenbeck. *Berliner Klin. Wochens.*, 1875, n° 33.

procédé qu'il avait discuté en 1854 dans une clinique à propos d'un malade à qui il voulait enlever le larynx, mais qui s'y refusa.

Hüeter (1) également avant 1870, avait eu l'idée d'extirper le larynx ; il voulait le faire sur une femme atteinte de cancer de la muqueuse aryténoïdienne ; il vit succomber la malade alors qu'il avait l'intention de pratiquer la trachéotomie préliminaire à la laryngectomie.

De même Kœberlé, de Strasbourg, regardait cette opération comme possible. Nous trouvons, en effet, dans la thèse d'un de ses élèves (?) cette phrase caractéristique :

« Si l'on se décidait à intervenir pour le cancroïde, ou si, par erreur de diagnostic bien difficile à éviter dans certains cas, on avait commencé une laryngectomie, il faudrait la continuer en enlevant toutes les parties malades et en procédant à une extirpation partielle du larynx. M. Kœberlé n'hésiterait même pas devant une extirpation totale de cet organe pensant qu'il vaut mieux encore avoir recours à cette opération que de ne pas intervenir du tout. »

Kœberlé publiant plus tard l'observation (3) du malade chez lequel il avait un instant songé à enlever le larynx, dit que l'opération avait été proposée par le malade lui-même qui avait demandé « qu'on lui excisât son tube aérien rétréci et malade pour le remplacer par un conduit métallique ». Mais il ne tenta pas l'opération, un examen attentif de la trachée ayant fait reconnaître l'existence de végétations multiples à une profondeur de 7 à 8 cent. jusqu'au-dessous du sternum.

M. E. Boeckel aussi avait conçu un procédé opératoire, car il dit dans un mémoire lu à la Société de chirurgie : « L'extirpation partielle du larynx me parait ni bien difficile, ni bien dangereuse ».

Quoi qu'il en soit de ces diverses revendications, c'est à

(1) HUETER. *Handbuch der allgemeinen und speciellen chirurgie* von PITTHA und BILLROTH, Dritter Band, Erste Abtheilung. Tracheotomie und laryngectomie, 1880, p. 99.

(2) SHEWEL. *De la laryngectomie thyroïdienne*, p. 16. Thèse de Strasbourg, 1866.

(3) *Gazette médicale de Strasbourg*, 1887, n° 12, p. 133.

Billroth que revient incontestablement l'honneur d'avoir tracé la voie, en menant le premier à bonne fin l'opération difficile de la laryngectomie.

Depuis, les observations se sont succédé assez nombreuses, notamment en Autriche, en Allemagne, en Italie, en Amérique, etc., mais assez rares en France. C'est donc à l'étranger que nous trouverons surtout des mémoires relatifs à cette question.

Signalons d'abord l'intéressante discussion qui eut lieu au Congrès international de Londres. Foulis, de Glasgow (1), analysant 26 cas d'extirpation totale du larynx arrive à cette conclusion que celle-ci est préferable à l'extirpation partielle. Il préconise même l'extirpation totale, quand on ne se trouve pas en face d'une affection maligne, mais alors que le larynx présente un état très avancé d'épaississement et d'induration.

Philip Schech, de Munich, se montre également partisan de l'extirpation totale dans les cas de néoplasmes malins pourvu qu'ils soient limités au larynx.

Solis Cohen et F. Semon, au contraire, se prononcent pour la trachéotomie palliative.

Puis mentionnons les descriptions et mémoires de Max Schüller (2), de Burow (3), de Zezas (4), de Hahn (5), de Salzer (6), de Lublinski (7).

Au 13e Congrès des chirurgiens allemands (8), on s'occupait

(1) Foulis. Indication pour l'extirpation complète ou partielle du larynx (*Cong. intern. de Londres. Section de laryngologie*). Analyse in Annales des mal. de l'oreille et du larynx, 1881, p. 241.

(2) Max Schuller. Tracheotomie, laryngotomie und extirpation des kehlkopfes XXXIIe liv. de la *Chirurgie de* Billroth et Lucke. Stuttgard, 1880, p. 196.

(3) Burow. *Arch. of laryngol.*, avril 1883.

(4) Zezas. Ueberblick ueber die von der kehlkopfsextirpation gewonnenen resultate. *Arch. f. klin. Chir.*, Bd XXX, Hft 3, p. 665.

(5) Ueber kehlkopfsextirpation bei carcinome. *Arch. f. klin. chir.*, Bd XXXI, p. 171, 1884.

(6) Salzer. Larynx operationen in der klinik Billroth's, 1870-1884 (*Arch. f. klin. Chir.*, Bd XXXI. Hft 4, p. 848-888, 1885.

(7) Lublinski Ueber den kehlkopfskrebs. *Berliner med. Woch.*, 1886, p. 122.

(8) *Centralblatt für Chirurgie.* Annexe, p. 55, 1884.

aussi de la question, et Hahn. Scheede, Küster y préconisaient la laryngectomie partielle, entreprise pour la première fois par Billroth, en 1878, en place de la laryngectomie totale dont les résultats paraissaient désastreux.

Donnons une citation spéciale à l'article de Solis Cohen, de Philadelphie, inséré dans l'*Encyclopédie internationale de chirurgie* (1). On y trouve deux remarquables tableaux, renfermant l'un 91 observations de laryngectomies totales, l'autre 13 observations de laryngectomies unilatérales.

Depuis cette époque, la maladie d'un souverain étranger, en faisant du cancer du larynx une question d'actualité, a donné lieu à des polémiques regrettables, entre des savants distingués ; en même temps de nombreux travaux et mémoires étaient publiés sur ce sujet. Parmi ceux-ci nous ne citerons que ceux offrant quelque intérêt au point de vue de l'histoire de la laryngectomie.

C'est en Allemagne et en Autriche que nous en trouvons le plus grand nombre : signalons d'abord une brochure de Böhmer (2), puis les travaux de E. Cohn (3), de Hoffa (4), de Kohler (5), sur les conséquences et les résultats de l'extirpation du larynx ; ceux de Schmid (6) ; les remarquables statistiques de Hahn que nous publierons plus loin ; le mémoire de Maydl sur le pronostic dans l'extirpation du larynx (7) ; celui de Sokolowski (8) sur les signes et le traitement du cancer primitif du larynx ; enfin les articles de Scheede (9), de Krajewski et Wro-

(1) Solis Cohen. Laryngectomie in *Encyclopédie internationale de chirurgie*. t. VI, p. 131. Paris, 1886.

(2) E. Bohmer. *Ueber totalexstirpation des Larynx*. Wiesbaden, 1887.

(3) *Deuts. med. Wochens.* 2 juin 1887.

(4) *Münch. med. Wochens.*, 1887, n° 32.

(5) *Deuts. Zeitsch. f. Chir.*, 1887, n° 26.

(6) Schmid. Ueber totale kehlkopfexstirpatlon, laute, wollkommen verständliche stimme. *Deuts med. Woch.*, 1888, p. 861. — Zur statistik der totalexstirpation des kehlkofes im. functionellen sinne : laute, verstandliche sprache. *Arch. f. klin. Chir.* XXXIII, p. 132, 142.

(7) Maydl. Die prognose bei der kehlkopfexstirpation. *Int. klin. Rundschau*. Wien, 1888, p. 113.

(8) *Intern. klin. Rundschau*, 3 mars 1889.

(9) *Deutsche med. Wochens.*, 1889, p. 61.

blewski (1) rectifiant les statistiques de Mackenzie, et celui de Max Scheier (2).

Dans les autres contrées les travaux sont plus rares; cependant nous avons à mentionner en Angleterre et en Amérique, les mémoires de Wolfenden (3), de Morse (4), les statistiques et les nombreux articles de sir Morell Mackenzie contre l'extirpation du larynx ; nous ne comptons pas les commentaires qui accompagnent les observations ; signalons cependant ceux de D. Newmann (5).

En Italie, nous trouvons un mémoire de Masucci (6) et une thèse de l'université de Pavie (7), contenant une statistique de 104 cas de laryngectomies totales, analysée par Péraire dans la *Revue de chirurgie* (mars 1887, p. 320).

En France, il a été peu écrit sur l'extirpation du larynx. Les opérations y ont été rares : nous n'en avons pu recueillir que 14 cas. La première fut faite par notre maître M. L. Labbé le 12 mars 1885 ; il l'a répétée 3 fois depuis. Les autres observations appartiennent à MM. Péan, Demons, Le Dentu, D. Mollière, Terrier, Périer.

Le travail le premier en date que nous trouvions est la thèse du Dr Hermantier, dans laquelle l'auteur donne un aperçu très judicieux de l'histoire de l'ablation du larynx (8).

(1) Krajewski et W. Wroblewski. Rak krtani, calkowite wyciecie krtani *Medycina Warszawa*, 1889, p. 1, 19, 49, 65, 85, 105. Analyse in Deuts. med. Woch., 1889, p. 64.

(2) Von Max Scheier. Die partielle kehlkopfexstirpation. *Deutsch. med. Wochens*, n° 43, 1888, p. 894.

(3) R. Wolfenden. On Extirpation of Larynx *Journal of Laryngology*. Londres, 1888, p. 8.

(4) W. H. Morse. Is laryngectomy preferable to tracheotomy *Med. and Surg. Report*, 1888, p. 259.

(5) D. Newmann. Observations on seven cases of cancer of the Larynx. *Glasgow medical Journal*, fév. 1888, p. 97.

(6) P. Masucci. Sguardo compressivo sin resultati che a dato negli ultimi tempi la estirpazione della laringe. *Rassegna crit. internaz. delle mal. del naso, gola*, etc., avril 1888, p. 3.

(7) Annibal Salomon. *De l'extirpation totale du larynx*. (Tesi di libera docenza in medicina operativa nella R. universita di Pavia, 15 april 1886. Cremona.

(8) Hermantier. De *l'extirpation totale du larynx. Historique, technique opératoire*. Thèse de Paris, 1876.

En 1882, M. Blum (1), dans une revue critique, réunissait 38 observations et portait le jugement suivant sur la laryngectomie : « L'extirpation du larynx est une opération relativement facile et qui peut être menée à bonne fin. Nous la placerons sur la même ligne que l'extirpation des reins ou celle de l'utérus, c'est-à-dire que nous croyons qu'elle n'est applicable que dans un nombre de cas très restreint ». Il ajoutait que c'était surtout dans les cas de sarcome ou de rétrécissements rebelles à tout autre traitement, qu'elle trouverait ses indications.

Il nous faut encore signaler une revue du professeur Heydenreich, parue dans la « *Semaine médicale* » (2), et un travail de Baratoux, publié dans le « *Progrès médical* » (3), donnant un tableau de 169 observations.

Mais le travail le plus considérable se trouve dans la thèse d'agrégation de M. Schwartz (4).

Après une étude historique et la description du manuel opératoire, l'auteur condense, dans plusieurs tableaux, le résumé des observations de laryngectomies publiées jusque-là. Nous avons fait de nombreux emprunts à ce travail remarquable ; nous en avons suivi le plan, et nous nous sommes simplement borné, en le prenant pour base de notre étude, à y ajouter ce que la lecture des publications postérieures à 1886 nous avait appris.

Depuis cette époque, nous ne connaissons pas de travail d'ensemble sur la question ; mais de nombreux articles ou revues ont été publiés dans les journaux scientifiques.

Tout d'abord une note de M. Léon Labbé à propos des malades déjà opérés par lui, note lue au deuxième Congrès français de chirurgie (5) ; puis, une leçon clinique du professeur Trélat (6) ;

(1) Blum. De l'extirpation du larynx. *Revue critique. Archives générales de médecine*, juillet 1882, VIIe série, t. X, p. 68.

(2) Heydenreich. De l'extirpation du larynx. *Semaine médicale*, n° 21, 1885, p. 175.

(3) Baratoux. De l'extirpation du larynx. *Progrès médical*, 1886, p. 263 et 308.

(4) Schwartz. *Des tumeurs du larynx*. Thèse agrégation. Paris, 1886, p. 203.

(5) L. Labbé. Note sur l'extirpation du larynx *Congrès français de Chirurgie*, 2e session, 1886. Paris, 1887, p. 566.

(6) *Semaine médicale*, 1886, p. 379.

une revue de Hache (1) ajoutant dix cas nouveaux à la statistique de Schwartz; une excellente étude de MM. Monod et Ruault (2) à propos d'un malade sur lequel ils se disposaient à pratiquer la laryngectomie, mais qui mourut quelques jours après qu'on lui eut fait la trachéotomie préliminaire; une leçon clinique du professeur Le Fort (3) dans laquelle il déclare l'ablation du larynx, une opération inefficace et meurtrière; une nouvelle statistique de Baratoux dans un travail sur le cancer du larynx (4); puis les articles de Barette (5), de Meurer (6), de Davezac (7), de Charazac (8) publiés soit à propos de cas observés, soit comme étude sur une question à l'ordre du jour.

Signalons encore la discussion qui eut lieu en 1887 à l'Académie de médecine, et dans laquelle M. Léon Labbé fut seul à préconiser l'extirpation du larynx contre MM. Tillaux, Verneuil, Richet qui déclaraient la trachétomie palliative très supérieure parce que la survie est plus considérable (9); et celle plus récente à la Société de chirurgie à propos de l'observation de M. Périer (10).

Nous terminerons cette étude historique par la mention de ce fait rapporté par Solis Cohen dans son article de l'*Encyclopédie internationale de chirurgie*, fait curieux et que nous croyons unique : H. R. C. Harrison a cité une extirpation de larynx (11) accomplie dans un but de suicide, par une femme de 41 ans; la mort survint au bout de 20 minutes.

(1) HACHE. De l'extirpation du larynx cancéreux. *Bulletin médical*, 23 novembre 1887, p. 1227.

(2) MONOD et RUAULT. Contribution à l'étude des indications de la thyrotomie et de la laryngectomie pour cancer du larynx. *Gazette hebd. de médecine et de chirurgie*, 1887, p. 821.

(3) *Bulletin médical*, 25 juillet 1888, p. 971.

(4) *Progrès médical*, mai et juin 1888.

(5) *Concours médical*, 1886, n° 2.

(6) *Province médicale*, 28 avril 1888.

(7) *Journal de médecine de Bordeaux*, 12 juin 1887.

(8) *Revue mensuelle de laryngologie et d'otologie*, juin 1888.

(9) *Académie de médecine*, 22 novembre 1887.

(10) *Société de chirurgie*, 19 et 26 mars 1890.

(11) *British medical Journal*, 21 juillet 1883, p. 115.

** Un travail de E. KRAUS (*Allgem. Wiener med. Zeit.*, avril 1890) nous a été signalé trop tard pour que nous puissions en prendre connaissance.

TECHNIQUE OPÉRATOIRE

La laryngectomie peut être totale ou partielle. Elle est unilatérale, si elle porte sur la moitié droite ou gauche du larynx. Nous décrirons le manuel opératoire de l'extirpation totale, réservant pour un paragraphe spécial, la description d'une ablation partielle du larynx.

L'opération de la laryngectomie comprend plusieurs temps que nous décrirons successivement, surtout d'après la manière de faire des opérateurs français.

Précautions préliminaires. — La trachéotomie était considérée comme le premier temps, pour ainsi dire indispensable, de toute laryngectomie ; mais M. Périer, dans une communication récente à la Société de chirurgie (19 mai 1890), a montré que l'extirpation du larynx était possible sans trachéotomie préalable. Cependant, dans le plus grand nombre de cas, la trachéotomie a été faite avant l'opération, soit de parti pris, soit plutôt pour parer à une menace de suffocation imminente.

Où faut-il faire cette trachéotomie ? Il y a peu de divergence d'opinion à cet égard. La plupart des auteurs recommandent l'ouverture de la trachée faite le plus bas possible, près de la fourchette sternale, de façon à conserver le champ opératoire nécessaire pour une opération ultérieure radicale. La trachéotomie faite trop haut, et par là, nous entendons immédiatement au-dessous du cricoïde, gêne pour la dissection du larynx en bas, et dans un cas a obligé M. Terrier (obs. 109) à faire l'ablation du larynx en deux temps.

Quant à la laryngotomie inter-crico-thyroïdienne, elle doit être absolument rejetée comme faisant perdre le bénéfice d'une

trachéotomie préalable, si le néoplasme dépasse inférieurement les limites du cartilage cricoïde.

Cette opération sera faite complètement au bistouri, ou bien en réservant le thermocautère pour les parties profondes, si l'on craint une hémorrhagie.

A quel moment faut-il faire l'ouverture de la trachée ? Elle a été faite de quelques jours à quelques mois, onze mois dans un cas étranger, avant la laryngectomie ; il est à présumer qu'alors elle n'était pas faite comme opération préliminaire pour l'extirpation du larynx. Quelquefois même elle a été faite immédiatement avant la laryngectomie. M. Schwartz, dans sa thèse, conseille de la pratiquer 15 jours ou 3 semaines avant l'opération radicale ; de cette façon les malades peuvent s'habituer à leur nouvelle respiration.

Une précaution à arrêter avant l'opération est celle à prendre pour empêcher les liquides de refluer dans la trachée. Un grand nombre de moyens ont été préconisés. Le plus employé consiste à se servir de la canule-tampon de Trendelenburg (1). Cette canule-tampon est une canule à trachéotomie ordinaire, dont la partie inférieure de la portion qu'on introduit dans la trachée, est enveloppée d'un manchon en baudruche ou en caoutchouc capable d'être distendu, de façon à ce que sa paroi externe vienne se mettre en contact avec la paroi interne de la trachée, et obture ainsi ce conduit.

A l'étranger, les chirurgiens se sont ingéniés à trouver des moyens capables de mettre obstacle à l'introduction des liquides dans la trachée. Les uns (Rose, Maas, Bottini) ont cru réussir en mettant le malade la tête en bas, c'est-à-dire dans une position telle qu'il était tout à fait impossible au sang de couler dans les voies respiratoires. Mais cette disposition rend le champ opératoire moins accessible pour l'opérateur et la chloroformisation moins facile ; les autres (Hahn, F. Semon) ont modifié la canule-tampon ; d'autres enfin (Czerny, Gussenbauer) ont placé au-dessus du niveau de la canule, une éponge enfoncée dans la trachée et destinée à recevoir les liquides qui pourraient y pénétrer. L'infidélité de ce moyen est trop évidente pour être signalée.

(1) Trendelenburg. *Berliner Klin. Wochenschrift.* n° 19, 1871.

En France, nous ne sachons pas qu'un malade ait été opéré dans la position de Rose ; on donne généralement la préférence aux canules-tampons. Voici à ce sujet l'opinion de M. Schwartz (1) : « Le meilleur, ce nous semble, est encore de se servir des canules obturantes, dont la plus connue et la plus employée est la canule-tampon de Trendelenburg, avec cette modification, qu'au lieu d'air, on injecte, d'après les indications de Michaël (2), un liquide dans le petit sac élastique qui entoure l'extrémité trachéale de l'instrument. Le liquide ne filtre pas comme l'air, et le ballon ne se dégonfle pas aussi facilement qu'avec la canule à air primitive ». La canule à air ne remplit parfois qu'incomplètement son but, et il arrive, en effet, que malgré tout, le manchon obture mal le conduit trachéal et permet aux liquides d'y pénétrer. Un autre reproche à adresser aux canules-tampons, en général, est le suivant que nous trouvons ainsi formulé par M. Schwartz (p. 211) : « c'est qu'il reste toujours au-dessus de l'endroit où commence le ballon élastique ou toute autre disposition, un espace situé entre la trachée et la portion libre de l'instrument ; cet espace, naturellement déclive, reçoit tous les liquides qui découlent d'en haut, et il faut avoir grand soin, si on veut obtenir une asepsie complète, de le remplir d'une gaze antiseptique, telle que la gaze iodoformée ».

On a recommandé comme condition essentielle du bon fonctionnement de la canule de Trendelenburg, d'y accoutumer le malade avant l'opération. Cette condition ne paraît pas indispensable ; en effet, dans le cas de M. Terrier, après une tentative d'introduction de cette canule qui produisit un accès de suffocation intense, on ne crut pas utile de recommencer ce supplice préopératoire. La canule fut seulement introduite dans la trachée au moment de l'opération, après anesthésie, et fut bien tolérée.

Mais est-il bien nécessaire de pratiquer une trachéotomie préliminaire ? D'une discussion qui eut lieu devant la Société

(1) Schwartz. *Loc. cit.*, p. 210.

(2) Michael. Die permanente Tamponnade der Trachen. *Langenbeck's Archiv für Klinische Chirurgie*, Bd XXVIII, Hft 3.

de chirurgie, à propos d'une observation de M. Périer, il résulte que la laryngectomie est possible dans ces conditions, quoiqu'on ne puisse dès maintenant porter un jugement définitif sur la valeur de ce procédé opératoire.

Un petit nombre d'observations seulement ont été publiées dans lesquelles la laryngectomie totale fut faite sans trachéotomie préalable. M. Schwartz, dans son excellente thèse d'agrégation en rapporte trois faits ; nous pouvons en ajouter quatre autres dus à Dupont (de Lausanne), à Agnew, et à Gardner, dans deux observations duquel nous n'avons pas trouvé mention de trachéotomie ; un cinquième fait appartient à M. Périer.

Dans le premier cas (Billroth, obs. 10), la mort survint le quatrième jour par broncho-pneumonie.

Dans le deuxième cas (von Bruns, obs. 18), l'opéré était encore vivant neuf mois après l'opération ; mais nous trouvons immédiatement après celle-ci, du collapsus et de l'hyperpyrexie pendant une semaine.

Dans le 3e cas (Novaro, obs. 68), le malade mourut en un mois de pneumonie croupale.

Dans le 4e cas (Dupont, obs. 90), le sujet survécut environ un an et demi.

Dans le 5e cas (Agnew, obs. 93), le malade mourait le quatrième jour.

Dans les deux cas de Gardner (obs. 97 et 101), la survie fut de 3 ou 4 mois.

Enfin, dans le cas de M. Périer (obs. 110) la mort arrivait environ 12 heures après l'opération (1).

L'étude de ces faits ne nous apporte pas de notions bien précises sur l'opportunité de la trachéotomie préalable, dans les cas d'extirpation du larynx. Si, trois fois, l'opéré a eu du collapsus ou est mort dans les quelques heures ou les quelques jours qui ont suivi l'opération, nous ne pouvons imputer ces accidents à l'absence de trachéotomie, puisque, nous le verrons plus loin, un certain nombre d'opérés meurent presque immé-

(1) Un sixième fait est celui de Roux (obs. 100) ; il s'agissait d'un cancer de l'œsophage propagé au larynx ; la durée de la survie n'est pas indiquée.

diatement après l'opération, alors que celle-ci paraît avoir été entreprise dans les meilleures conditions possibles ; d'ailleurs la survie, dans l'espèce, est notée plus souvent que la mort rapide. La même remarque s'applique aux accidents pulmonaires consécutifs. La manière de faire que nous discutons offre des avantages aussi bien que des inconvénients. Nous allons les exposer en commençant par ceux-ci.

Tout d'abord, a-t-on dit, n'est-il pas à redouter que le sujet soit plus exposé aux complications bronchiques et pulmonaires ? Alors qu'il est placé dans des conditions de résistance amoindries par l'opération grave qu'il vient de subir, on lui fournit tout à coup une nouvelle respiration. Dans les procédés anciens, sa canule fonctionnant depuis quelques jours, il avait eu le temps de s'habituer à cette nouvelle respiration. D'autre part, une surveillance particulière du malade est nécessaire, car, sous l'influence de l'irritation produite par les fils, la muqueuse trachéale peut se gonfler, — comme il est arrivé dans le cas de M. Terrier où, quoique la trachéotomie eût été faite, la trachée fut cependant suturée à la peau ; — obturer le conduit aérien et produire une asphyxie rapide. De plus, il semble que ce procédé ne soit applicable que dans les cas où le larynx malade est libre de toute adhérence périphérique. c'est-à-dire dans un nombre très restreint de faits.

A ces inconvénients nous pouvons opposer des avantages non moins sérieux : unité dans l'intervention, sans ajouter de difficulté opératoire ; asepsie des voies respiratoires plus facile à obtenir (1), d'abord par la suppression de la canule de Trendelenburg, ensuite par l'empêchement absolu apporté à l'introduction du sang dans la trachée et les bronches. Nous disons qu'il est avantageux de supprimer la canule de Trendelenburg, parce que, tout en étant un instrument rendant quelques services. le meilleur même de tous ceux destinés à obturer les voies aériennes, elle ne remplit souvent qu'imparfaitement son but et a même occasionné une fois la mort du patient (obs. 89). Au contraire, la projection en avant de la trachée et sa suture aux

(1) Nous avons vu chez un malade du service de M. Terrier un phlegmon du cou survenir à la suite de l'application de la canule de Trendelenburg. Ce malade avait été trachéotomisé pour une tumeur du corps thyroïde.

téguments du cou, placent ce conduit sur un plan différent et en dehors du champ opératoire, empêchent ainsi tout liquide d'y refluer, et peut-être aussi les accidents pulmonaires consécutifs si souvent observés et le plus souvent d'origine septique.

Un autre inconvénient résultant de l'emploi de la canule de Trendelenburg et qui plaide encore en faveur de sa suppression, c'est la rupture possible à l'insu du chirurgien du manchon en caoutchouc gonflé de liquide, et par suite l'asphyxie rapide du patient. Ce fait, pour ne s'être jamais produit, n'en est pas moins à redouter.

Que si, dans l'opération de la laryngectomie sans trachéotomie préliminaire, la tuméfaction post-opératoire de la muqueuse trachéale est à craindre, il est facile d'y remédier en plaçant dans la trachée, au moment du pansement, une canule ordinaire. Quant à l'objection tirée de la difficulté, sinon de l'impossibilité d'appliquer ultérieurement un larynx artificiel toutes les fois que la trachée aura été suturée à la peau, il sera facile de l'éviter en ménageant au-dessus de la trachée un orifice pouvant communiquer avec celle-ci et conduire l'air dans le pharynx.

En somme, il est permis d'espérer que dans les opérations futures, le procédé de M. Périer sera employé comme offrant autant de sécurité que l'ancien avec une asepsie plus parfaite. C'est d'ailleurs l'idée de notre maître, M. Terrier, qui, avant de connaître ce qu'a fait dans la suite son collègue, se proposait, si le hasard d'une nouvelle laryngectomie se rencontrait, d'opérer sans faire de trachéotomie préalable et sans employer de canule-tampon.

Anesthésie. — L'opinion des auteurs est à peu près unanime : il faut endormir l'opéré, et l'endormir d'une façon générale, complète. L'agent anesthésique sera de préférence le chloroforme, ou bien, à l'imitation des médecins lyonnais, l'éther. Dans un seul cas (Bottini), on fit l'anesthésie locale, et l'essai fut assez malheureux pour y faire renoncer complètement les opérateurs. D'ailleurs la difficulté de l'opération, sa durée qui peut aller jusqu'à trois heures, plaident en faveur de l'anesthésie générale.

On donnera d'abord le chloroforme suivant la méthode ordinaire, en plaçant une compresse ou une éponge imbibée de l'anesthésique au-devant de la bouche et du nez du patient, ou bien au niveau de la plaie trachéale, s'il a été trachéotomisé. Le sommeil obtenu, on se trouvera bien en modifiant ainsi sa manière d'agir : la canule trachéale sera munie d'un tube de caoutchouc assez long terminé par un entonnoir recouvert d'un linge sur lequel on verse le chloroforme ; de cette façon le champ opératoire est plus vaste, et le chirurgien peut opérer plus librement. Si l'opération est faite sans trachéotomie préliminaire, la même manœuvre sera opérée dès que la trachée aura été sectionnée transversalement et réunie à la peau.

Opération. — L'opération en elle-même comprend plusieurs temps : 1° découverte du larynx ; 2° son isolement ; 3° son extirpation.

1er Temps. — L'incision nécessaire pour la découverte du larynx a varié avec les chirurgiens et suivant l'étendue des parties envahies par le néoplasme laryngé.

On a fait une simple incision verticale, une incision en T, une simple incision en double T. M. Le Dentu, dans un cas où le néoplasme avait envahi les bords de la plaie trachéale, a circonscrit, par quatre incisions se coupant deux à deux, un quadrilatère de peau, de façon à dépasser les bornes du mal et à tailler en tissu sain.

Le plus souvent, à moins de circonstances exceptionnelles, l'incision en T sera préférable ; elle donne suffisamment de jour et permet de mener facilement à bien le deuxième temps de l'opération. La branche verticale de l'incision se fera sur la ligne médiane, et intéressera la peau et les tissus sous-jacents jusqu'aux cartilages laryngés ; elle ira de l'os hyoïde au bord inférieur du cartilage cricoïde ; un petit pont de peau sera laissé entre l'extrémité basse de cette incision et l'ouverture de la trachée, si la trachéotomie préliminaire a été faite. La branche horizontale du T suivra le bord de l'os hyoïde et s'étendra à trois ou trois centimètres et demi de la ligne médiane de chaque côté ; elle a été faite aussi en bas de l'incision verticale. On dé-

couvrira ainsi les muscles de la région thyro-hyoïdienne ; on coupera quelques petits vaisseaux superficiels, qui seront saisis avec des pinces à forci-pressure ; l'hémorrhagie est donc à peu près nulle.

2e Temps. — Il consiste à isoler le larynx sur ses parties latérales. On commencera par libérer le cartilage thyroïde : pour cela à l'aide d'un instrument mousse, tel qu'une sonde cannelée, ou bien avec les doigts, on détachera les insertions des muscles qui recouvrent le cartilage, en commençant sur la ligne médiane et en ayant soin de se tenir le plus près possible de celui-ci; on poussera la dissection aussi loin qu'on pourra de chaque côté, jusqu'à l'aponévrose cervicale profonde qu'on divisera. Le cartilage thyroïde libéré, on passera au cartilage cricoïde qu'on isolera de même et avec les mêmes précautions.

Cet isolement du larynx dans toute sa hauteur est rendu assez difficile à cause de l'hémorrhagie souvent considérable qui en résulte et qui nécessite de nombreuses manœuvres d'hémostase.

M. Périer, dans son opération, après deux incisions transversales, l'une au-dessous du cricoïde n'intéressant que la peau et la couche celluleuse sous-cutanée, l'autre entre le cartilage thyroïde et l'os hyoïde et allant jusquà la membrane thyro-hyoïdienne, toutes deux réunies par une troisième incision médiane, isola facilement le larynx en renversant en dehors les deux lambeaux ainsi créés, et put le libérer jusqu'à la muqueuse pharyngienne, sans avoir d'hémorrhagie.

3e Temps. — On procède alors à l'extirpation du larynx. Les méthodes ont varié avec les chirurgiens ; tandis que les uns enlèvent le larynx de bas en haut, les autres l'extirpent de haut en bas. La première méthode semble avoir été suivie par la plupart des opérateurs ; elle paraît en effet, plus facile parce que, dit M. Schwartz, « on opère sur une région plus dégagée au début et parce que, lorsqu'on arrive en haut vers le pharynx et la base de la langue, le larynx tiré en avant permet une section plus aisée des parties qui restent ».

L'opération étant conduite de bas en haut, on sectionne la trachée au-dessous du cartilage cricoïde ; la difficulté consiste à ce moment à ne pas blesser l'œsophage, lorsqu'on coupe la paroi postérieure du conduit aérien.

La section de la trachée opérée on saisit le cartilage thyroïde avec un instrument qui permet de le tenir solidement (pinces à griffes de Museux, de Richelot) et d'attirer le larynx en avant. En même temps avec le doigt ou un instrument mousse on détache ses adhérences avec l'œsophage en ayant toujours soin de raser de très près le conduit laryngo-trachéal. Le larynx toujours attiré en avant ne tient bientôt plus que par ses parties supérieures, ses attaches aux grandes cornes de l'os hyoïde, les membranes thyro-hyoïdienne, glosso-épiglottique et l'éperon laryngo-pharyngien. Il suffit de sectionner ces diverses parties : pour cela, dit M. Schwartz réclinant et tirant l'organe en dehors, après avoir fortement écarté les parties molles, l'on sectionne d'abord la grande corne du cartilage thyroïde d'un côté ; puis on coupe la membrane thyro-hyoïdienne ; là on rencontre l'artère laryngée supérieure qu'on lie doublement et qu'on sectionne après. Le bistouri dirigé en arrière, sépare l'épiglotte du larynx sur la ligne médiane si elle doit être conservée ; le bistouri est dirigé en haut et coupe les replis glosso-épiglottiques, si elle doit être sacrifiée ; on procède ensuite du côté opposé à la même opération que tout à l'heure ; enfin le larynx ne tient plus que par l'éperon laryngo-pharyngien qui est fendu à son tour. Si les éminences aryténoïdes étaient restées adhérentes aux parties latérales de l'œsophage, on les réséquerait aussi. De même on n'hésitera pas à enlever l'épiglotte pourvu qu'elle soit suspecte, son absence ne devant pas plus tard empêcher la déglutition de se faire.

Dans son extirpation du larynx. M. Terrier, n'ayant pu libérer le cricoïde dans la première partie de l'opération, fit l'ablation proprement dite en deux temps : dans un premier temps, il enleva le thyroïde de bas en haut après section de la membrane crico-thyroïdienne, puis dans un deuxième temps, le cricoïde.

Si l'opération est faite sans trachéotomie préliminaire, dès

que la trachée est séparée d'avec le larynx, il est nécessaire d'obturer celle-ci, en y introduisant un tube de plomb ou de vulcanite (Foulis), un tube de caoutchouc (Novaro) ou une canule-tampon (von Bruns), tous instruments assez gros pour s'appliquer exactement au calibre du tube aérien, à moins qu'on ne porte la trachée en avant sur un plan antérieur au champ opératoire et qu'on la fixe immédiatement dans l'angle inférieur de la plaie (Périer, Dupont); il suffit alors d'y introduire une canule ordinaire pour continuer plus facilement l'anesthésie.

Le larynx enlevé, on a devant soi une large plaie béante, dont le fond est formé par la face antérieure de l'œsophage, dont on aperçoit l'orifice et la face postérieure du pharynx, plaie qu'il faudra tâcher de rétrécir ; après avoir bien nettoyé le pharynx, sa muqueuse pourra être réunie aux téguments du cou ; les lèvres de la plaie transversale seront également rapprochées par quelques points de suture.

Auparavant une sonde aura été placée à demeure dans l'œsophage, et son extrémité pourra sortir soit par la plaie du cou, soit par le nez.

Une canule de trachéotomie restera dans la trachée.

Méthode sous-périchondrale. — En France, M. Péan emploie une méthode un peu différente, déjà inaugurée par Heine, de Prague (1) et qu'il décrit lui-même ainsi (2) :

Dans un premier temps, nous incisons sur la ligne médiane, du voisinage du menton jusqu'à la canule, les parties molles jusqu'au cartilage. Dans un second, nous coupons le cartilage thyroïde sur le milieu de sa face antérieure ; nous détachons le périchondre sur ses deux faces avec une rugine, puis nous saisissons séparément chaque moitié de ce cartilage avec une forte pince à mors plats qui nous sert à le faire pivoter sur son bord postérieur et à l'arracher en un ou plusieurs fragments. Si cela est nécessaire nous faisons de même pour le cricoïde. Dès que les cartilages sont enlevés, la membrane interne qui constitue la paroi antérieure du larynx et qui était confondue avec le pé-

(1) Heine. *Archiv. für Klin. chir.*, 1876, Bd XIX, p. 515.
(2) Péan. *Gazette médicale de Paris*, 1886, n° 16, p. 183.

richondre interne des cartilages se trouve mise à nu. Nous n'avons plus alors qu'à l'exciser sur tous les points où elle est malade. Ceci fait au moyen de rétracteurs placés de chaque côté jusque dans l'intérieur du larynx, nous mettons à nu les parois latérales et postérieure de cet organe ; nous découvrons toutes les parties malades et nous procédons à leur extirpation aussi largement qu'il convient. Ce temps de l'opération peut être exécuté sans crainte de blesser les vaisseaux et nerfs importants qui côtoient les faces du larynx, grâce aux précautions que nous avons prises de conserver le périchondre externe. L'extirpation terminée, nous profitons de la facilité avec laquelle on voit l'intérieur du pharynx et de l'œsophage, pour y placer à demeure, par la voie nasale, une sonde œsophagienne en caoutchouc ; puis au lieu de laisser tous ces tissus béants et de remplacer par des ligatures les pinces hémostatiques, nous fermons complètement la plaie avec des fils de soie à anse séparée superficiels et profonds. Ces derniers doivent être conduits le plus près possible du périchondre externe pour bien faciliter le rapprochement des surfaces saignantes et pour bien assurer l'hémostase.

Laryngectomie modifiée de Solis-Cohen (1). — Cet auteur, s'appuyant sur ce fait que sur bien des larynx extirpés entièrement ou presque entièrement pour des carcinomes ou toute autre maladie rendant la conservation de l'organe dangereuse, on n'a pu trouver la moindre trace d'altération du cartilage thyroïde, a imaginé le procédé suivant, qu'il a répété seulement sur le cadavre avec l'aide du Dr L. Martin, chef de clinique laryngologique à la polyclinique de Philadelphie, et qui consiste à enlever toute la portion respiratoire du larynx en conservant presque intact le cartilage thyroïde. Voici le procédé opératoire tel que le décrit l'auteur :

Trachéotomie préliminaire faite, si c'est possible, quelques jours avant l'opération : incision à partir de l'os hyoïde jusqu'au bord inférieur du cricoïde, exactement sur la ligne médiane :

(1) Solis-Cohen. Laryngectomie modifiée. *Annales des maladies de l'oreille et du larynx*, 1887, p. 315.

séparer soigneusement les muscles sterno-hyoïdiens ; écarter les parties molles ; introduire d'en haut une branche d'une pince coupante au-dessous d'une des ailes du thyroïde, écartée de 1/4 de pouce de sa congénère ; sectionner verticalement le cartilage sur toute sa longueur à travers la membrane crico-thyroïdienne ; même section sur le côté opposé. Avec une pince on écarte toutes les parties divisées du larynx ; les parties molles à l'intérieur des ailes détachées du thyroïde sont décollées avec le manche d'un scapel. En partant de la trachée, couper le cartilage cricoïde (boucher alors l'extrémité supérieure de la trachée du malade trachéotomisé avec une boulette de coton stérilisé). Le cricoïde, soulevé en avant, est détaché de la corne inférieure du thyroïde et de l'œsophage. Abaisser l'épiglotte avec un doigt introduit de bas en haut dans le pharynx. Il n'y a plus qu'à disséquer le ligament thyro-hyoïdien et les tissus fibreux pouvant encore adhérer pour enlever la portion respiratoire du larynx. Les artères à lier sont des petites branches des trois laryngées.

Les avantages de l'opération sont les suivants :

1° Rapidité, facilité, sûreté relative pour l'opéré (sur le cadavre, l'opération ne demanderait que deux minutes) ;

2° Perte de substance insignifiante en comparaison de celle consécutive à la laryngectomie totale ; il reste un point d'appui naturel et solide pour l'application d'un appareil prothétique ;

3° Conservation des insertions du ligament thyro-hyoïdien et de sa plus grande partie, des muscles thyro-hyoïdiens, sterno-hyoïdiens, stylo-pharyngiens et constricteurs inférieurs ;

4° Portions importantes restées normales dans leurs fonctions de déglutition.

Ce procédé a depuis été suivi sur le vivant par Fowler en présence de Solis-Cohen.

Jusqu'à présent nous avons décrit une opération limitée au larynx seul. Les éléments de notre étude sont le résultat de la lecture des auteurs et l'on n'y trouvera que les traits principaux communs à toutes les laryngectomies. S'il nous fallait décrire tout ce qui a été fait, nous aurions autant d'opérations différentes que d'auteurs. Les cas particuliers qui se présentent si fréquemment, obligent le chirurgien à prendre, au cours de

son opération, tel parti qu'il est impossible de déterminer d'avance, parce qu'il varie avec son tempérament et les lésions qu'il a devant les yeux. Aussi, nous bornerons-nous à dire que dans tous les cas où le néoplasme est nettement une tumeur maligne, il faut dépasser les limites du mal ; c'est la seule conduite à tenir qui soit utile au malade. C'est pourquoi nous n'insisterons pas sur les modifications qui peuvent être apportées par chacun au manuel opératoire, modifications qui dépendent des lésions anatomiques constatées.

Laryngectomie partielle. — De même ici nous ne décrirons que la laryngectomie unilatérale, les opérations d'ablation partielle du larynx, pouvant être, encore plus que tout à l'heure, modifiées à l'infini. Voici comment Hahn (1) décrit l'hémilaryngectomie, les précautions mentionnées plus haut relatives à la trachéotomie préliminaire et au tamponnement de la trachée étant les mêmes.

L'incision est une incision en L dont la branche verticale située sur la ligne médiane se termine en bas au niveau du cartilage cricoïde ; de l'extrémité supérieure de cette incision part la branche horizontale du L et qui se dirige au niveau de l'os hyoïde et parallèlement à son bord du côté de la moitié du larynx qui doit être enlevée. Le larynx étant découvert sur la ligne médiane, on sectionne le cartilage thyroïde de façon à inspecter la cavité du larynx et à déterminer l'étendue de la lésion. Si l'opération est jugée possible, on sectionne la trachée au-dessous du cricoïde d'un côté seulement, puis on coupe le cricoïde en son milieu, et on procède alors à l'ablation des demi-cartilages de bas en haut, et en libérant la face latérale correspondante du larynx. Une sonde est introduite dans l'œsophage et la membrane thyroïdienne suturée à ce conduit.

Pansement et soins consécutifs. — L'opération terminée, on procédera au pansement. Jusqu'ici nous n'avons pas parlé des soins antiseptiques à prendre pendant l'opération, estimant

(1) *Berliner Klin. Wochens.*, 16 juin 1884.

qu'ils ont aujourd'hui force de loi, et que coupable est le chirurgien qui se refuse à les admettre ; disons cependant qu'ils sont dans l'extirpation du larynx de la plus haute importance, si on veut éviter les accidents pulmonaires si souvent notés après l'opération ; nous sommes persuadé qu'une antisepsie rigoureuse abaisserait le taux de la mortalité opératoire : nous reviendrons plus loin sur ce point.

Le pansement sera donc un pansement propre : la plaie sera bourrée de tampons iodoformés ; la sonde œsophagienne sera également entourée de gaze iodoformée, de façon qu'aucun point où a porté le traumatisme opératoire ne soit accessible au contact de l'air. Le tout sera recouvert de quelques doubles de gaze phéniquée qu'on pourra laisser venir jusqu'au-devant de la canule trachéale.

Ce pansement sera renouvelé tous les jours ; plusieurs fois par jour même, du moins dans ses parties superficielles, s'il est souillé par le mucus trachéal.

Le malade sera alimenté à l'aide de la sonde œsophagienne laissée à demeure pendant les premiers jours qui suivent l'opération. L'alimentation avec la sonde sera continuée plus ou moins longtemps suivant que se comportera la blessure. Après un nombre de jours qui pourra varier avec chaque cas, huit à dix généralement, on fera faire au malade quelques essais de déglutition avec des aliments solides ; pour cela la plaie sera bien tamponnée et les tampons bien maintenus pour que les aliments ne ressortent pas au dehors. La tolérance du malade indiquera si ces essais doivent se prolonger. En général, la déglutition se rétablira d'une façon d'autant plus précoce que la brèche pharyngo-œsophagienne aura été plus petite ; elle se rétablira d'abord pour les aliments solides ou presque solides, plus tardivement pour les aliments liquides.

Pendant tout le traitement, l'on veillera avec le plus grand soin à l'asepsie de la bouche et de la gorge par des lavages fréquents à l'eau boriquée à 2 0/0.

Si on a employé la canule-tampon, on la laissera dans la trachée jusqu'à ce que l'époque des hémorrhagies secondaires soit passée ; à ce moment, on la remplacera par une canule ordinaire à trachéotomie.

Enfin, vers la cinquième semaine, on pourra songer à l'application d'un larynx artificiel.

En somme, les soins consécutifs demandent au chirurgien beaucoup de vigilance, sans cependant créer de réelles difficultés.

Dans les cas de laryngectomie partielle, la guérison sera plus rapide ; elle sera même obtenue en quelques jours, et la voix sera conservée s'il a été possible de réunir complètement la plaie.

Nous avons supposé que l'opération était faite au bistouri ; les hémorrhagies considérables qui ont quelquefois été notées ont fait préférer par certains opérateurs le galvano-cautère. Le choix de l'instrument variera avec le tempérament du chirurgien.

LARYNX ARTIFICIELS

Le larynx étant généralement considéré comme l'organe nécessaire à la production de la voix, la suppression d'une fonction aussi essentielle, qui place l'homme bien au-dessus de tous les animaux, a été pour quelques-uns un argument, nous serions presque tenté de dire d'ordre sentimental, contre la laryngectomie. Déjà les premiers opérateurs. devant cette mutilation importante, avaient essayé d'y porter remède, et Czerny, dans ses expériences sur les chiens, avait fait construire une canule capable d'émettre des sons pour remplacer l'organe enlevé.

Aujourd'hui l'on sait par d'assez nombreuses observations que l'ablation du larynx, du moins en partie, n'a pas pour effet l'abolition absolue de la voix; les cordes vocales, en effet, ne donnent que des vibrations qui, sans les ébranlements consécutifs de l'air avoisinant, resteraient à l'état de vibrations sans production de sons perceptibles. Cest pourquoi il est possible de remplacer ces cordes vocales par d'autres corps vibrants. Dans les extirpations partielles du larynx, des brides cicatricielles peuvent quelquefois tenir lieu de cordes vocales : l'observation rapportée par Scheede (1) est bien intéressante à cet égard ; au niveau du point où avait existé la corde vocale de la moitié du larynx extirpée, on voyait un tractus cicatriciel situé exactement en face de la corde vocale non touchée, et dont celle-ci se rapprochait pendant l'émission des sons ; dans les extirpations totales, c'est un appareil artificiel, la canule phonétique, qui remplace les cordes vocales.

C'est Gussenbauer, alors assistant de Billroth, qui sur les données de celui-ci et pour son premier opéré, fit construire la

(1) *Centralb. für Chirurgie*, 1884. Annexe, p. 55.

première canule parlante. Nous en donnons le dessin et la description d'après MM. E. et J. Bœckel (1).

L'appareil que Billroth fit construire se compose de trois pièces séparées : 1° une canule trachéale ; 2° une canule pharyngée ; 3° une canule phonatoire. On introduit d'abord la canule trachéale, et on la fixe comme d'ordinaire, au moyen d'un ruban passé autour du cou ; puis, par cette canule, on fait passer la canule pharyngée, et on la fixe à la canule trachéale au moyen d'un anneau mobile.

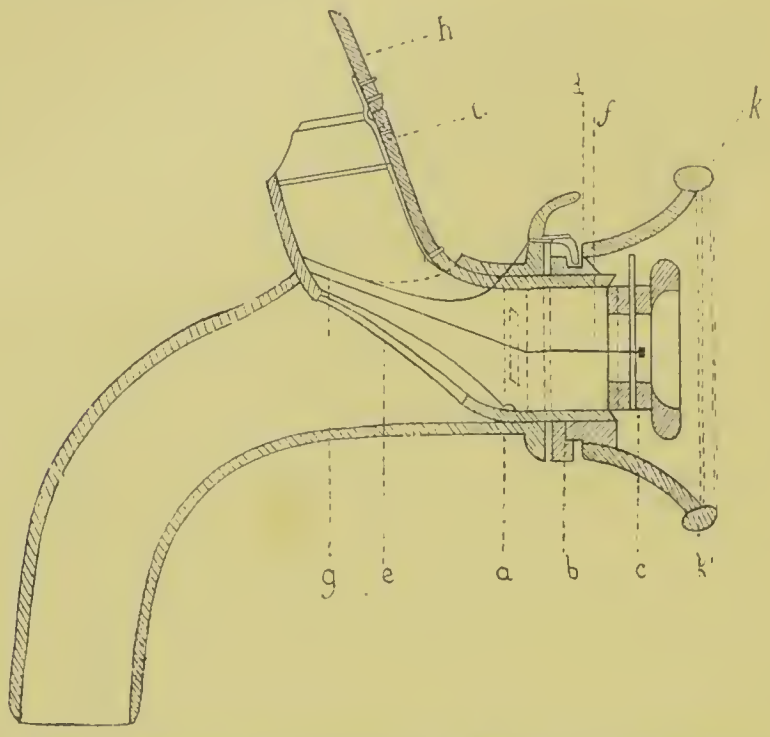

FIG. 1. — Appareil de BILLROTH. (D'après E. et J. BŒCKEL.)

a, canule trachéale. — *b*, canule pharyngée. — *c*, canule phonatoire. — *d*, anneau mobile servant à fixer la canule *b* avec la canule *a*. — *e*, ouverture faisant communiquer la canule *a* avec la canule *b*. — *f*, châssis dans lequel est fixée *g*, la canule résonnante. — *h*, épiglotte artificielle, maintenue béante au moyen du ressort *i*. — *kk'*, respirateur fixé sur l'anneau mobile de la canule pharyngée.

Grâce à cette disposition, l'ouverture du cou étant fermée, les courants inspirateur et expirateur traversent la canule tra-

(1) E. et J. BŒCKEL. *Nouveau dictionnaire de médecine et de chirurgie pratiques*. Article Larynx, t. XX, p. 315.

chéale pour passer par l'ouverture (e) dans l'arrière-bouche. Dans la canule pharyngée, on adapte la canule phonatoire, laquelle présente deux ouvertures, et porte dans un châssis (f) la languette résonnante qui est mise en vibration par l'air expiré ; mais il faut que le courant ait une certaine intensité pour faire vibrer la languette. L'appareil est, en outre, pourvu d'un appendice destiné à remplacer l'épiglotte et à empêcher l'entrée des aliments dans les voies respiratoires. Cette épiglotte est maintenue béante au moyen d'un ressort (i). Pendant la déglutition, le ressort s'abaisse par le jeu des mâchoires et par le poids de la langue. Il peut, du reste, s'adapter à la canule phonatoire, ou à la canule pharyngée.

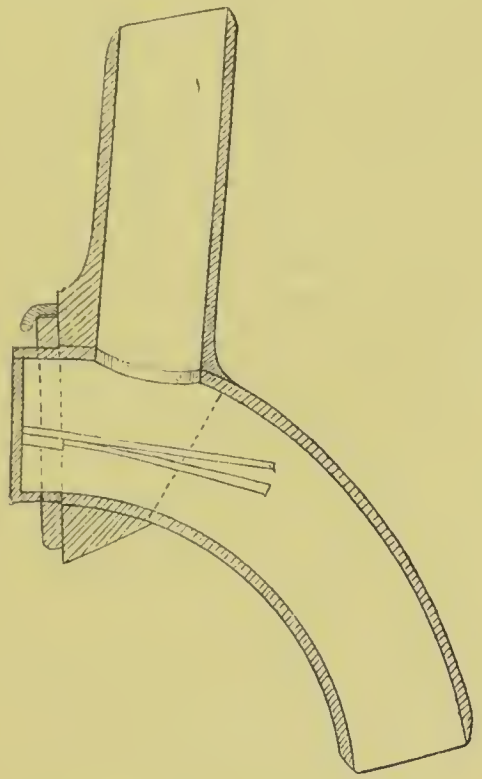

Fig. 2. — Larynx de Foulis. (D'après Solis-Cohen.)

Ce larynx artificiel est en caoutchouc durci ; la languette seule est en argent. Le malade peut, grâce à cet ingénieux appareil prothétique, émettre une voix assez élevée pour se

faire entendre d'un bout d'une salle à l'autre ; la voix seule est monotone, et la prononciation exige de grands efforts.

Nous copions dans la thèse de M. Schwartz le détail des modifications qui furent apportées dans la suite à cette première forme de larynx artificiel.

Cet appareil, dit-il, n'était pas sans inconvénient : le malade de Billroth put se faire entendre et comprendre, mais à chaque instant l'appareil vocal s'engorgeait, était recouvert de mucosités, ce qui nécessitait son retrait fréquent.

Aussi a-t-on modifié de différentes façons le larynx artificiel primitif que nous venons de décrire, tout en conservant sa disposition générale.

Ces modifications ont surtout porté sur les rapports de la canule trachéale avec la canule laryngée et la construction de l'appareil phonateur.

Primitivement on introduisait d'abord celle de la trachée et il fallait passer à travers l'orifice supérieur de celle-ci pour entrer avec le tube laryngé dans le trajet cicatriciel ; Foulis fit construire pour son opéré un larynx artificiel qui s'appliquait de la façon suivante : 1° introduction de la pièce laryngée ; puis 2° de la canule trachéale à travers l'orifice de celle-là ; 3° enfin, dans cette dernière, pose de l'appareil à languette métallique ; nous en donnons ci-contre la figure en coupe (fig. 2).

Gussenbauer pour permettre une adaptation plus facile et l'introduction plus aisée du tube laryngé, le fit construire plus tard en anneaux articulés les uns avec les autres. Il en donne la description et le dessin à la suite de l'observation de son malade (1). Malgré cette division en anneaux, il fait encore passer la canule laryngée dans la canule de la trachée ; mais il a modifié profondément la disposition de l'appareil phonateur de façon à permettre son retrait et son nettoyage facile. Pour empêcher, ce qui est souvent un grand inconvénient, même avec les épiglottes artificielles, l'introduction des aliments pendant la déglutition, on enlève l'appareil vocal, et on le remplace par une canule obturatrice qui se moule sur celle de la trachée.

Von Bruns a modifié la disposition destinée à produire le son;

(1) *Prager medic. Wochens.*, 1883, p. 309.

un grand nombre de malades sont en effet fortement incommodés par le bruit métallique que produit la languette, lorsqu'elle se met à vibrer sous l'influence du passage de l'air expiré Von Bruns songea à utiliser des membranes élastiques en caoutchouc se rapprochant par cela même davantage de la nature des cordes vocales. Son fils perfectionna cette disposition (1). Ajoutons que, d'après les expériences de Solis-Cohen, l'emploi de lames d'ivoire d'une extrême minceur comme anches vibratoires, permettrait. mieux que toute autre chose, d'imiter la voix humaine.

Nous décrirons en quelques lignes la canule vocale, qui a été construite par M. R. Mathieu pour un des opérés du docteur Péan. Elle est formée de trois parties : la canule trachéale double (il y a deux tubes l'un dans l'autre) percée d'un orifice ovalaire sur sa convexité ; la canule laryngée, articulée comme celle de Gussenbauer et de von Bruns ; enfin une pièce en forme de verron qui s'engage dans une glissière dont est munie la canule trachéale ; une quatrième pièce consiste en une sorte de couvercle s'adaptant à l'orifice de la canule de la trachée et munie d'un clapet s'ouvrant de dehors en dedans. La portion laryngée est introduite d'abord. puis la canule de la trachée, enfin, la pièce vocale et par-dessus le clapet : de cette façon la canule interne trachéale et la pièce phonatrice constituent un tout qu'il est facile de retirer quand on le veut et de replacer très aisément.

Pour le premier opéré de M. L. Labbé, après différents essais, on adopta un appareil qui se rapproche beaucoup de celui construit par Gussenbauer.

Voici la description qu'en donne M. Cadier (2) :

Il se compose d'une canule inférieure introduite dans l'orifice supérieur de la trachée. Cette canule présente à sa partie supérieure et convexe un orifice arrondi, semblable à ceux des canules parlantes à trachéotomie ordinaire.

Par l'orifice antérieur de cette canule, on en introduit une

(1) *Archiv für Klinische Chirurgie*, t. XXVI, fasc. 3, p. 780, 1881.

(2) CADIER. Application d'un larynx artificiel. *Ann. des mal. de l'oreille et du larynx*, 1885, p. 107.

seconde plus petite et recourbée en sens inverse. Cette canule traverse l'orifice pratiqué sur la partie convexe de la première canule et vient faire saillie au-dessus et en arrière. Sa forme concave en avant lui permet de s'engager facilement sous la base de la langue et l'indépendance de ces deux canules permet leur application sans aucune difficulté.

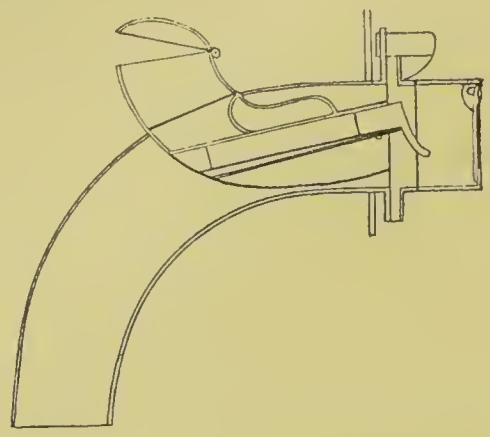

Fig. 3. — Larynx de Labbé et Cadier.

Cette seconde canule est formée à sa partie antérieure par une soupape à fermeture de dedans en dehors, et dans son intérieur est contenu l'appareil phonétique qui se compose d'une lame vibrante un peu analogue à celle des harmoniums; mais avec une ouverture plus grande et un écartement considérable pour permettre à la respiration de s'effectuer avec facilité.

A l'orifice supérieur de la canule parlante ou supérieure, j'ai fait adapter une petite soupape destinée à remplir la fonction de l'épiglotte et à empêcher l'introduction de la salive et des liquides dans l'appareil vocal.

Autour de la partie de la canule supérieure qui émerge de la canule trachéale, il est indispensable, lorsqu'on veut faire manger le malade avec son appareil parlant, d'appliquer un petit manchon de caoutchouc qu'on peut gonfler avec une poire à la grosseur nécessaire pour empêcher les aliments de se loger dans tous les interstices laissés autour de l'appareil.

Tous ces appareils si judicieusement conçus et si parfaits qu'ils soient dans leur construction, présentent cependant quelques inconvénients qui les font abandonner au bout de

quelque temps par les opérés qui en sont porteurs, de sorte que les services qu'ils rendent sont assez minimes.

Ces inconvénients sont d'abord la fatigue qu'ils occasionnent pour la production du son; ensuite la difficulté d'expirer par suite de l'insuffisance du passage de l'air, leur engorgement presque continuel par des mucosités, ce qui oblige à les retirer souvent pour le nettoyage ; enfin, les nombreuses modifications qu'ils occasionnent et qui varient forcément avec les dispositions anatomiques individuelles. D'ailleurs il est des malades chez qui leur application est rendue impossible ; d'autres chez lesquels elle est difficile par suite de l'étroitesse de l'orifice cicatriciel cutané, ou encore l'absence d'épiglotte.

Aussi pour éviter en partie ces difficultés, a-t-on conseillé de conserver, toutes les fois qu'on le peut, et l'épiglotte, et le cartilage cricoïde qui donne à l'appareil prothétique un support plus solide et permet de n'avoir pas à lutter contre des rétrécissements cicatriciels quelquefois rebelles.

RECUEIL ET STATISTIQUE RAISONNÉE DES OBSERVATIONS VALEUR DE L'EXTIRPATION DU LARYNX

Dans ce chapitre, nous avons rassemblé les observations d'extirpation du larynx, tant partielles que totales, en plus grand nombre possible. La plupart de ces observations ont déjà été réunies sous forme de tableaux dans les travaux de Solis-Cohen et de Schwartz, auxquels nous les avons empruntées.

Nous avons publié en résumé les observations d'origine étrangère, et dans leur texte intégral celles des opérateurs français. De plus, nous les avons classées par ordre de dates, en formant autant de tableaux que nous avons rencontré de variétés anatomiques de tumeurs pour lesquelles la laryngectomie a été entreprise. C'est ainsi que nous avons groupé les extirpations du larynx pour cancers, sarcômes, affections tuberculeuses, etc.

Nous avons fait pour les laryngectomies partielles le même travail que pour les laryngectomies totales.

Laryngectomies totales pour cancers.

Obs. I. — Billroth, de Vienne. (*Archiv. für Klinische Chirurgie*, Bd XVII, p. 343.) — Homme de 36 ans, atteint d'épithélioma du larynx ; extirpation de tout le larynx, du tiers supérieur de l'épiglotte, et d'une partie des deux premiers anneaux de la trachée, le 31 décembre 1873. Guérison. Récidive quatre mois après l'opération ; mort au bout de sept mois.

Obs. II. — Heine, de Prague. (*Archiv. für Klin. Chirurg.* Bd XIX, p. 515.) — Homme de 50 ans souffrant d'un carcinome du larynx. Ablation totale du larynx le 23 avril 1874. Guérison opératoire ; mort de récidive six mois après l'opération.

Obs. III. — Maas, de Breslau. (*Archiv. für Klin. Chirurg.* Bd XIX p. 507.) — Homme de 57 ans. Diagnostic : adéno-fibrome carcinomateux. Extirpation totale du larynx, le 1er juin 1874. Mort de pneumonie deux semaines, après l'opération.

Obs. IV. — H. Schmidt, de Francfort. (*Archiv. für Klin. Chirurg.* Bd XVIII, p. 189.) — Homme de 56 ans. Diagnostic : épithélioma du larynx. Extirpation totale du larynx le 12 août 1874. Mort le quatrième jour de collapsus.

Obs. V. — P. H. Watson, d'Edimbourg. (*Transact. Intern. medical Congress*, 1881.) — Épithélioma du larynx, s'étendant jusqu'à la corde vocale gauche, chez un homme de 60 ans.

Extirpation du larynx en 1874. Mort de pneumonie en deux semaines.

Obs. VI. — Schonborn, de Kœnigsberg. (*Berliner Klin. Wochenschrift*, 20 septembre 1875, p. 525.) — Cancer du larynx, chez un homme de 72 ans. Extirpation totale du larynx le 22 janvier 1875. Mort le quatrième jour de broncho-pneumonie (Baratoux).

Obs. VII. — Langenbeck, de Berlin. (*Berliner Klin. Wochens.*, 1875, n° 33, p. 453.) — *Archiv. für Klin. Chirurg.* Bd XXI, supplément p. 136.) — Cancer de la partie supérieure du larynx, ayant envahi l'épiglotte et l'os hyoïde chez un homme de 57 ans. Ablation de tout le larynx, de l'os hyoïde, d'une partie de la langue, du pharynx et de l'œsophage, opération extrêmement laborieuse qui nécessita la ligature de 41 vaisseaux. Mort au bout de quatre mois d'une récidive dans les ganglions cervicaux.

Obs. VIII. — Multanowski, de St-Pétersbourg. (*Centralblatt für Chirurgie*, 1882, n° 25, p. 420.) — Lettre du Dr A. Schmidt au professeur Burow. *Archiv. of Laryngology*, avril 1883.) — Carcinome ? chez un homme de 59 ans. Extirpation de tout le larynx, le 27 juillet 1875. Guérison opératoire. Mort de pneumonie croupale trois mois après l'opération.

Obs. IX. — Multanowski, de St-Pétersbourg. (*Eodem loc. cit.*) — Carcinome ? chez un homme de 47 ans. Ablation de tout le larynx, le 9 août 1875. Mort de récidive deux mois après l'opération.

Obs. X. — Billroth, de Vienne. (*Salzer Archiv. für Klin. Chirurg.*, t. XXXI, p. 878.) — Carcinome diffus du larynx ayant envahi les

cartilages. Extirpation totale le 11 novembre 1875, sans trachéotomie préliminaire. L'opéré, homme de 54 ans, meurt le quatrième jour de bronchopneumonie.

Obs. XI. — Maas, de Fribourg. (*Archiv. für Klin. Chirurg.* Bd XX, p. 535.) — Épithélioma du larynx, chez un homme de 50 ans. Extirpation de tout le larynx, à l'exception de l'épiglotte et d'une petite portion du cartilage cricoïde, le 5 février 1876. Guérison. Récidive à la partie postérieure de la langue, remarquée trois mois après l'opération. Mort au bout de six mois, de cette récidive par hémorrhagie des masses ulcérées.

Obs. XII. — Gerdes, de Jever. (*Archiv. für Klin. Chirurg.* Bd XXI, p. 473.) — Cancer fibreux chez un homme de 76 ans. Extirpation totale du larynx le 30 mars 1876. Mort le quatrième jour de collapsus.

Obs. XIII. — Reyher, de Dorpat. (*Saint-Pétersburger med. Wochenschrift*, n°s 17 et 18, 1877.) — Épithélioma des cordes vocales. Ablation de tout le larynx à l'exception de l'épiglotte en mai 1876. L'opéré, homme de 60 ans, meurt le onzième jour de pneumonie hypostatique.

Obs. XIV. — P. H. Watson, d'Édimbourg. (Lettre de l'opérateur au Dr Foulis.) — Épithélioma du larynx avec dégénérescence des ganglions chez une femme de 60 ans. En 1876, extirpation de tout le larynx et des ganglions dégénérés ; les veines faciale et linguale furent coupées au cours de l'opération. La mort survint au bout d'une semaine par embolie pulmonaire.

Obs. XV. — Kosinski, de Varsovie. (*Centralblatt für Chirurgie*, 1877, n° 26, p. 401. Communication privée de l'opérateur au Dr Foulis.) — Épithélioma cylindrique du larynx avec perforation de la peau chez une femme de 36 ans. Ablation totale du larynx le 15 mars 1877. Guérison. Mort de récidive neuf mois après l'opération.

Obs. XVI. — Bottini, de Turin. (*Annales des maladies de l'oreille et du larynx*, 1878, p. 182.) — Épithélioma du larynx, chez un homme de 48 ans ; extirpation de tout le larynx et d'une partie de l'œsophage, le 29 août 1877. Mort le troisième jour de pneumonie double.

Obs. XVII. — Wegner, de Berlin. (*Verh. der deutsch. Gesellsch. für Chirurg.*, 1878. — Communication privée du chirurgien au Dr Foulis.) — Carcinome du larynx ayant débuté par le ventricule droit chez une femme de 52 ans ; extirpation du larynx avec l'épiglotte, mais en conservant la

moitié inférieure du cartilage cricoïde, le 16 septembre 1877. Guérison. Pas de récidive le 12 avril 1878.

Obs. XVIII. — V. von Bruns, de Tübingen. (*Wiener med. Presse*, 17 novembre 1878.) — Épithélioma du larynx datant de 5 ans, chez un homme âgé de 54 ans. Extirpation totale du larynx, le 29 janvier 1878, sans trachéotomie préalable. Après l'opération collapsus, hyperpyrexie pendant une semaine. Guérison. Mort de récidive au bout de neuf mois.

Obs XIX. — Billroth, de Vienne. (Salzer. *Archiv. für Klin. Chirurg.* Bd XXXI, p. 880.) — Épithélioma du pharynx, du larynx et du corps thyroïde chez une femme de 44 ans. Ablation totale du larynx, d'une partie du pharynx et de l'œsophage, le 27 février 1879. Mort la septième semaine après l'opération par suite du passage d'une sonde dans le médiastin.

Obs. XX. — W. Macewen, de Glasgow. (Foulis. *Trans. Intern. med. Congress*, 1881.) — Carcinome du larynx et de l'extrémité supérieure du pharynx avec masse ganglionnaire sur le côté gauche du cou, chez un homme de 56 ans. Ablation totale du larynx, d'une partie du pharynx et de la masse ganglionnaire le 31 juillet 1879. Mort en trois jours de pneumonie.

Obs. XXI. — Billroth, de Vienne. (Salzer. *Arch. für Klin. Chirurg.* Bd XXXI, p. 879.) — Carcinome? pris d'abord pour un syphilome chez un homme de 60 ans. Ablation totale du larynx avec l'épiglotte, et d'une partie de la trachée le 29 novembre 1879. Mort de pneumonie le troisième jour.

Obs. XXII. — Multanowski, de St-Pétersbourg. (*Centralblatt für Chirurgie*, 1882, n° 25, p. 420, et *Archiv. of Laryngology*, avril 1883.) — Cancer du larynx chez un homme de 60 ans. Extirpation de tout le larynx, le 4 décembre 1879. Mort le cinquième jour de pneumonie.

Obs. XXIII. — Langenbuch. (*Verh. der deutsch. Gesellsch. für Chirurgie*. Bd X.) — Carcinome? chez une femme âgée de 78 ans. Laryngectomie totale en 1879. Mort le 3e jour de collapsus.

Obs. XXIV. — Thiersch, de Leipzig. (*Deutsch. Zeitschrift für Chirurg.* Bd XVI, p. 149. — Lettre de l'opérateur, 8 novembre 1883, à Solis Cohen.) — Épithélioma glandulaire chez un homme de 36 ans. Trachéo-

tomie le 27 septembre 1879. Laryngotomie pour pénétrer jusqu'à la tumeur le 3 février 1880. Extirpation de tout le larynx et de deux anneaux de la trachée, le 26 février 1880. Guérison jusqu'en 1882, époque où l'on observe la récidive. A ce moment, hémorrhagie artérielle, ligature de la carotide Nouvelle hémorrhagie. On essaie l'extirpation de la tumeur récidivée, diffusée au-dessous du sternum. Mort 8 jours après, le 19 août 1882. La survie après la laryngectomie avait été de deux ans et demi.

Obs. XXV. — Thiersch, de Leipzig. (*Eodem loc. cit.*) — Épithélioma du larynx chez un homme de 52 ans. Trachéotomie le 2 mars 1880. Extirpation totale le 15 avril 1880. Guérison. Le malade vivait et se portait bien le 8 novembre 1883, trois ans et sept mois après l'opération.

Obs. XXVI. — Novaro. (*Giorn. di R. Academia di med. di Torino,* t. XXIX, p. 34, 1881, et *Arch. Ital. di Laring.*, 1881-1882, p. 75.) — Épithélioma du larynx chez un homme de 63 ans ; trachéotomie sous-thyroïdienne, le 14 juillet 1880 ; laryngectomie totale le 19 août 1880. Guérison. Récidive au bout de quatre mois. Excision du lobe droit du corps thyroïde et d'une partie du pharynx, le 14 janvier 1881 ; mort d'hémorrhagie onze jours après cette seconde opération.

Obs. XXVII. — Billroth. (Salzer. *Archiv. f. Klin. Chirurg.* Bd XXXI, p. 879.) — Épithélioma du larynx infiltrant les cartilages chez un homme de 26 ans. On fit d'abord la thyrotomie, puis l'ablation totale du arynx et du premier anneau de la trachée le 14 septembre 1880. Mort d'hémorrhagie le huitième jour.

Obs. XXVIII. — Czerny, d'Heidelberg. (Lettre de l'opérateur au Dr Foulis, et *Berliner Klin. Woch.*, n° 26, 1882.) — Épithélioma du larynx et des parties molles sus-jacentes chez un homme de 47 ans. Extirpation des parties malades le 11 octobre 1880. Guérison opératoire. Mort d'épuisement et d'hémorrhagie le 23 mars 1881, avec une vaste récidive dans la gorge.

Obs. XXIX. — Thiersch, de Leipzig. (*Deutsch. Zeitschrift f. Chirurg.* Bd XVI, p. 149.) — Épithélioma glandulaire du pharynx chez une femme de 45 ans. Trachéotomie le 17 octobre 1880. Extirpation totale du larynx et d'une partie du pharynx le 10 novembre 1880. Récidive six semaines après l'opération. Mort au bout de quatre mois, le 16 mars 1881, d'hémorrhagie.

Obs. XXX. — H. Bircher, de Aarau. (Lettre de l'opérateur au Dr Foulis. *Transact. Intern. med. Congress*, 1881.) — Squirrhe du corps thyroïde, envahissant le larynx. D'abord, excision du corps thyroïde. Six mois après, récidive. Le larynx est alors enlevé avec une portion du pharynx, le 3 décembre 1880. Mort en seize jours de pneumonie et de gangrène pulmonaire.

Obs. XXXI. — Carl. Reyher, de St-Pétersbourg. (*Wolner's med. Journ.*, 1880, H. 1, et Lettre de l'opérateur au Dr Foulis.) — Carcinome du larynx chez un homme de 40 ans. Laryngectomie totale en 1880. Mort le septième jour de broncho-pneumonie septique.

Obs. XXXII. — Pick, de Londres. (*British med. Journ.*, 9 avril 1881, p. 562.) — Épithélioma du larynx précédé de papillomes. Extirpation du larynx avec l'épiglotte, le 16 janvier 1881. Mort en cinq jours de pleurésie et de péricardite.

Obs. XXXIII. — Thiersch, de Leipzig. (*Deutsch. Zeitschrift f. Chirurg.* Bd XVI, p. 149, 1882.) — Cancer glandulaire du pharynx et du larynx, chez une femme de 57 ans. Trachéotomie, le 9 décembre 1880. Extirpation totale du larynx et d'une partie du pharynx, le 17 janvier 1881. Mort le septième jour de pneumonie secondaire infectieuse.

Obs. XXXIV. — Toro, de Cadix. (*Medical Record*, 6 août 1881, p. 167.) — Épithélioma du larynx. Extirpation de l'os hyoïde, de la base de la langue et de la totalité du larynx, le 9 mars 1881. Mort le quatrième jour d'emphysème pulmonaire et de pneumonie.

Obs. XXXV. — Winiwarter, de Liège. (*Clin. chir. univ. Liège.* — *Monatschr. f. Ohrenheilk.*, n° 9, 1882. — Lettre de l'opérateur, 7 octobre 1884, à Solis-Cohen.) — Carcinome chez une femme de 55 ans ; extirpation totale du larynx, en avril 1881. Guérison. En juillet 1884, trois ans et quatre mois après l'opération, la malade était vivante et se portait bien.

Obs. XXXVI. — Foulis, de Glasgow. (*British med. Journ.*, 7 mai et 11 juin 1881. — *Trans. intern. med. Congress*, 1881.) — Épithélioma du larynx précédé de papillomes chez un homme de 50 ans. Ablation, le 30 avril 1881. Guérison en août 1881. Récidive, 5 mois après l'opération (Baratoux)

Obs. XXXVII. — Czerny, d'Heidelberg. (*Berlin. Klinische Woch.*,

n° 26, 1882. — Lettre du chirurgien à SOLIS-COHEN). — Épithélioma du larynx chez un homme de 47 ans. Laryngectomie totale avec les deux premiers anneaux de la trachée, le 12 mai 1881. Guérison. Mort de récidive, dix mois après l'opération.

OBS. XXXVIII. — CARL. REYHER, de Saint-Pétersbourg. (Lettre de l'opérateur au Dr FOULIS.) — Carcinome chez un homme de 57 ans. Laryngectomie le 14 mai 1881. Mort le cinquième jour de broncho-pneumonie septique.

OBS. XXXIX. — KOCHER, de Berne. (*Archiv. of Laryng.* New-York, avril 1883. — Lettre à SOLIS COHEN, septembre 1883.) — Carcinome chez un homme de 59 ans. Extirpation du larynx, moins une partie du cartilage cricoïde, le 16 mai 1881. Guérison. Mort deux ans après l'opération, d'une lésion cancéreuse de l'abdomen, mais sans récidive locale.

OBS. XL. — TILANUS, d'Amsterdam. (*Centralb. für Chirurg.*, n° 34, 1882.) — Épithélioma du larynx chez un homme de 51 ans. Laryngectomie totale en mai 1881. Mort en 36 heures de collapsus.

OBS. XLI. — GUSSENBAUER, de Prague. (*Prager med. Wochens.*, n° 32, p. 308, 1883.) — Épithélioma du larynx chez un homme de 48 ans. Extirpation de tout le larynx, le 19 mai 1881. Guérison. D'après une communication de Gussenbauer au professeur Socin, faite à Berlin en avril 1886, l'opéré était encore vivant à cette époque, c'est-à-dire cinq ans après l'opération.

OBS. XLII. — VOLKER, de Brunswick. (*Academisch. Processch.* S. 84, U. 112. Amsterdam, 1881.) — Épithélioma du larynx chez une femme de 44 ans. Extirpation totale du larynx, le 28 mai 1881. Guérison. Cinq mois après l'opération, la malade succombe par suffocation, pendant qu'elle avait enlevé sa canule pour la nettoyer.

OBS. XLIII. — ALBERT, de Vienne. (*Wiener med. Presse*, n° 44, p. 1373, 1881.) — Épithélioma emplissant presque toute la moitié droite du larynx avec un ganglion carotidien chez un homme de 45 ans. Extirpation totale du larynx, moins l'épiglotte, mais avec une légère portion de l'œsophage, le 6 juillet 1881. Le 13 juillet, hémorrhagie de la carotide interne, arrêtée par une ligature au-dessus et au-dessous du point érodé ; collapsus le soir même ; mort le lendemain. A l'autopsie, bronchite diffuse et pneumonie lobulaire.

Obs. XLIV. — Margary, de Turin. (*Arch. italian de Laring.*, 1881-1882, p. 121, 172.) — Femme de 36 ans atteinte d'épithélioma de l'œsophage et du larynx, du premier anneau de la trachée, du corps thyroïde et d'une portion du pharynx et de l'œsophage, le 29 septembre 1881. Guérison. Récidive au bout de 3 mois. Mort par hémorrhagie le 25 mars 1882.

Obs. XLV. — Gussenbauer, de Prague. (*Prager med. Wochens.*, n° 33, 1883.) — Épithélioma du larynx chez un homme de 62 ans. Ablation de tout le larynx en octobre 1881. Guérison. D'après une communication de Gussenbauer au professeur Socin, l'opéré était encore vivant en avril 1886, cinq ans et quatre mois après l'opération.

Obs. XLVI. — Carl. Reyher, de Saint-Pétersbourg. (*Saint-Petersburger med. Zeitsch.*, n° 28, 1882.) — Cancer du larynx chez un homme de 73 ans. Extirpation du larynx et des trois premiers anneaux de la trachée, le 10 octobre 1881. Guérison. Mort neuf mois après l'opération, de récidive.

Obs. XLVII. — Carl. Reyher, de Saint-Pétersbourg. (*Eodem loc. cit.*) — Cancer du larynx chez un homme de 65 ans. Laryngectomie totale le 10 octobre 1881. Mort le septième jour de pneumonie.

Obs. XLVIII. — H. Schede, de Hambourg. (*Deutsch. med. Wochens.*, n° 33, 1882. — Lettre de l'opérateur, septembre 1884, à Solis-Cohen.) — Cancroïde du larynx chez un homme de 54 ans. Ablation du larynx, de l'os hyoïde et du corps thyroïde, le 4 novembre 1881. Guérison. Six mois après l'opération, récidive, mais trop étendue pour une nouvelle intervention. Suicide le 7e mois.

Obs. XLIX. — Novaro. (Lettre du professeur F. Massei, 7 octobre 1884, à Solis-Cohen.) — Carcinome du larynx chez un homme de 68 ans. Ablation du larynx et des anneaux supérieurs de la trachée, le 28 janvier 1882. On avait essayé l'extirpation par la thyrotomie et le raclage, le 30 décembre 1881. Guérison. Mort subite le 8 mars 1883, sans récidive.

Obs. L. — V. Holmer, de Copenhague. (Réimpression de *Hospitals-Tidende*, Copenhague, 1883.) — Épithélioma du larynx chez un homme de 57 ans. Ablation de tout le larynx, moins l'épiglotte, le 15 mars 1882. Guérison. Mort de récidive au bout de 7 mois.

Obs. LI. — Carl. Maydl, de Vienne. (*Wiener med. Presse*, 24 mars 1883, p. 364.) — Épithélioma du larynx chez un homme de 46 ans,

avec propagation à la trachée. Extirpation de tout le larynx et de la partie supérieure de la trachée, le 27 mars 1882. Mort le cinquième jour par hémorrhagie artérielle intense.

Obs. LII. — Carl Reyher, de St-Pétersbourg. (Lettre de l'opérateur au professeur Burow.) — Cancer épithélioïde chez un homme de 55 ans. Ablation totale du larynx avec une partie du pharynx et une partie de l'œsophage. Mort d'épuisement, quatorze jours après l'opération.

Obs. LIII. — Kocher, de Berne. (Lettre de l'opérateur à Solis-Cohen.) — Carcinome du larynx avec envahissement ganglionnaire chez un homme de 54 ans. Extirpation du larynx avec les ganglions carcinomateux le 13 mai 1882. Guérison. Récidive ganglionnaire sept mois après l'opération. Le malade vivait encore et sans récidive locale, seize mois après l'opération, le 24 août 1883.

Obs. LIV. — W. Whitehead, de Manchester. (*Lancet*, 4 novembre 1882, p. 741, et lettre de l'opérateur à Solis-Cohen.) — Épithélioma de la corde vocale droite, s'étendant jusqu'à la partie supérieure de la trachée. Extirpation du larynx, moins l'épiglotte, le 28 mai 1882. Guérison. Le malade est encore vivant le 31 janvier 1883.

Obs. LV. — Von Bergmann, de Würzbourg. (Jochelson. *Centralb. für Chirurg.*, 1882, p. 420. — Tezas. *Archiv für Klin. Chirurg.* Bd XXX, p. 665.) — Carcinome ou adéno-sarcome? chez un homme de 54 ans. Laryngectomie totale le 11 juin 1882. Guérison. Récidive huit mois après, en février 1883. Mort.

Obs. LVI. — Burow, de Kœnigsberg. (*Archiv. of Laryngol.*, avril 1883.) — Carcinome du larynx chez un homme de 63 ans. Ablation du larynx moins l'épiglotte le 27 juillet 1882. Mort soudaine par suffocation, quatre mois après l'opération, le 15 novembre 1882.

Obs. LVII. — V. Holmer, de Copenhague. (Réimpression de *Hospitals-Tidende*. Copenhague, 1883.) — Épithélioma du larynx chez un homme de 63 ans. Extirpation du larynx avec l'épiglotte et une partie du pharynx, le 18 juillet 1882. Mort quatre mois après de récidive.

Obs. LVIII. — Novaro (Lettre du professeur Massei à Solis-Cohen.) — Carcinome du larynx chez un homme de 52 ans. Trachéotomie en hâte, le 19 avril. Laryngectomie totale, le 26 juillet 1882. Guérison. Deux ans et

trois mois après, en octobre 1884, il n'y avait pas encore de récidive. Le malade était encore vivant en juin 1887. (Baratoux. Tableau de laryngectomies totales, nº 58, in *Progrès médical.*)

Obs. LIX. — Novaro. (*Eodem loc cit.*) — Cancer du larynx chez un homme de 72 ans. Trachéotomie sous-thyroïdienne, le 11 juin 1882. Laryngectomie totale le 18 août 1882. Guérison. Mort subite par suffocation le 19 avril 1883. On trouve dans la trachée une plume dont on s'était servi pour nettoyer la canule. Il n'y avait pas trace de récidive.

Obs LX. — Maydl, de Vienne. (*Wiener med. Presse*, 1882, p. 1672 ; 1884, p. 367.) — Épithélium cylindrique du larynx avec un ganglion dégénéré chez un homme de 50 ans. Extirpation du larynx, sauf le cricoïde, et du ganglion envahi, le 31 août 1882. Guérison. L'opéré était vivant et bien portant seize mois après l'opération.

Obs. LXI. — Kocher, de Berne. (*Wolkmann. Samm. Klin. Vorträge*, nº 224, p. 1944. — Lettre de l'opérateur à Solis-Cohen.) — Cancer du larynx chez un homme de 43 ans. Ablation de tout le larynx avec une partie de l'œsophage, le 28 septembre 1882. Guérison. L'opéré vivait encore en septembre 1883.

Obs. LXII. — Winiwarter, de Liège. (Lettre à Solis Cohen). — Cancer du larynx avec envahissement ganglionnaire chez un homme de 46 ans. Extirpation du larynx, sauf le cricoïde, et des ganglions dégénérés en septembre 1882. Guérison. Récidive en avril 1883, sept mois après l'opération.

Obs. LXIII. — Winiwarter, de Liège (*Eod. loc. cit.*) — Cancer du larynx avec envahissement ganglionnaire chez un homme de 50 ans. Extirpation de tout le larynx, d'une partie du pharynx et des ganglions lymphatiques envahis, avec résection de la veine jugulaire interne en octobre 1882. Mort d'inanition la neuvième semaine.

Obs. LXIV. — Gussenbauer, de Prague. (*Prager med. Wochens.*, nº 34, 1883.) — Épithélioma du larynx chez un homme de 63 ans. Le 6 février 1883, le larynx fut enlevé, à l'exception de l'épiglotte et de la muqueuse en rapport avec les replis aryténo-épiglottiques immédiatement suivi de la thyrotomie. Pour essayer d'éviter la laryngectomie, on avait fait la veille, la trachéotomie. Guérison, maintenue encore en avril 1886, d'après une communication du chirurgien au professeur Socin.

Obs. LXV. — A. Preetorius. (*Deutsche Zeitschrift für Chir.* Bd XIX, p. 621. — *Cent. f. Chir.*, 21 juin 1884.) — Épithélioma du larynx avec deux ganglions volumineux chez une femme de 54 ans. Trachéotomie préliminaire le 9 juillet 1883 : extirpation du larynx, sauf la moitié inférieure du cricoïde le 23 juillet 1883 ; les ganglions furent également enlevés. Guérison. Pas de récidive en novembre 1883.

Obs. LXVI. — H. Leisrink. (*Berliner klin. Wochens.*, 4 février 1884, p. 70.) — Épithélioma du larynx chez un homme de 72 ans. Laryngectomie totale après trachéotomie préliminaire, le 8 août 1883. Guérison opératoire. Mort de pneumonie au bout de quatre mois.

Obs. LXVII. — Axel Iversen, de Copenhague. (*Archiv. für klin. Chir.*, 1885. Bd XXXI, p. 646.) — Cancer du pharynx et du larynx chez une femme de 44 ans. Pharyngotomie sous-hyoïdienne avec ablation totale du larynx, d'une partie du pharynx et de l'œsophage, le 3 août 1883. Guérison. Mort trois mois après, sans récidive, de septicémie à la suite d'une opération pour élargir l'infundibulum œsophago-trachéal.

Obs. LXVIII. — Novaro. (*Gaz. deg. osp.*, 9 décembre 1883. — Lettre du professeur Massei à Solis-Cohen). — Epithélioma du larynx chez un homme de 54 ans. Extirpation totale du larynx, du corps thyroïde et d'une partie de la paroi du pharynx, sans trachéotomie préalable, le 1er octobre 1883. Mort en un mois de pneumonie croupale.

Obs. LXIX. — Von Bergmann, de Berlin (Zézas. *Archiv. f. klin. Chirurg.* Bd XXX, p, 672, 1884.) —Laryngectomie totale en 1883, chez un homme atteint de carcinome. Mort de pneumonie quatre jours après l'opération.

Obs. LXX. — Maydl. (*Progrès médical*, 23 juin 1888, p. 484. Tableau de laryngectomies totales par Baratoux, n° 69.) — Femme de 45 ans. Extirpation totale du larynx en 1883, pour cancer de cet organe. Mort le 7e jour de pneumonie.

Obs. LXXI. — Kocher, de Berne. (Lettre de l'opérateur à Solis-Cohen.) — Cancer du larynx. Extirpation totale. Plusieurs mois après l'opération, en septembre 1884, le malade vivait avec des ganglions envahis, mais sans récidive locale.

Obs. LXXII. — Vogt, de Greifswald. (Zézas. *Archiv. für Klin. Chir.* Bd XXX, p. 672, 1884.) — Femme de 29 ans. Carcinome? du larynx.

Extirpation totale le 16 février 1884. Morte de pneumonie quelques jours après l'opération.

Obs. LXXIII. — Th. Jones, de Manchester. (*Lancet*, 2 août 1884, p. 192.) — Homme de 43 ans. Diagnostic : épithélioma lobulé du larynx. Extirpation de tout le larynx avec le premier anneau de la trachée et les parois inférieure et latérale du pharynx, le 26 avril 1884. Guérison. L'opéré était bien portant le 14 juin 1884, deux mois et demi après l'opération, mais eut une récidive ganglionnaire dans la suite.

Obs. LXXIV. — Holmes, de Londres. (*Brit. med. Journ.*, 25 octobre 1884, p. 809.) — Homme de 63 ans, atteint d'épithélioma laryngien. Extirpation de tout le larynx, sauf la moitié gauche du cartilage cricoïde ; résection du pharynx ; une masse antérieure au larynx et allant jusqu'à l'amygdale ne put être complètement enlevée. L'opération fut faite le 26 mai 1884. Mort de collapsus en 40 heures.

Obs. LXXV. — Maydl. (Baratoux. Tableau de laryngectomies totales n° 74.) — Homme de 45 ans. Extirpation totale du larynx pour cancer le 27 mai 1884. Mort d'hémorrhagie le quatrième jour.

Obs. LXXVI. — Fred. Lange, de New-York. (*Annals of surgery*, vol. III, 1886, p. 38.) — Femme de 30 ans, souffrant d'une tumeur ayant envahi la partie antérieure et latérale gauche du larynx et diagnostiquée de nature épithéliale, quoiqu'il n'y eut pas de ganglions. L'extirpation totale du larynx fut pratiquée le 11 juillet 1884. L'opérée mourut le cinquième jour d'accidents septiques.

Obs. LXXVII. — Axel Iversen. (*Archiv. für klin. Chir.* Bd XXXI, p. 656, 1885.) — Homme de 48 ans, atteint de cancer épithélial pharyngo-laryngé. Pharyngotomie sous-hyoïdienne après trachéotomie, puis extirpation totale du larynx avec une partie du pharynx, le 12 août 1884. Guérison. Pas de récidive trois mois et demi après l'opération. Encore guéri en avril 1885 (Baratoux).

Obs. LXXVIII. — Durante, de Rome. (Lettre du professeur F. Massei 10 septembre 1880, à Solis-Cohen.) — Cancer laryngien opéré en 1884 par la laryngectomie totale. Mort en deux ou trois jours.

Obs. LXXIX et obs. LXXX. — Scheede. (*Aerztlicher Verein in Hambourg*, 20 novembre 1888.) — Cet auteur signale deux cas d'extirpation totale du larynx faites en 1884. Les opérés moururent dans la suite avec

récidive. Ces deux cas se trouvent mentionnés sans détails dans le tableau de Solis-Cohen. L'un de ces deux opérés resta guéri 3 ans (Baratoux).

Obs. LXXXI. — Roswel Park, de Buffalo. (*Annals of Surgery*, vol. III, 1886, p. 28.) — Il s'agit d'un médecin, âgé de 63 ans, souffrant d'une affection du larynx dont il faisait remonter l'origine à la guerre de sécession et qui lui occasionnait des accès de dyspnée, qu'il croyait être des accès d'asthme. Examiné une première fois en 1884, il fut perdu de vue et revint en juin 1885. A ce moment, le diagnostic posé étant nettement épithélioma, on proposa la laryngectomie qui fut faite le 28 juin après trachéotomie préliminaire. Guérison. Six mois après l'opéré était en bonne santé. L'examen microscopique fit reconnaître la tumeur comme un épithélioma.

Obs. LXXXII. — Von Bergmann, de Riga. (*Petersburger med. Woch.*, n° 27, 1886.) — Homme de 46 ans, atteint de cancer laryngien s'étendant surtout à droite, ayant envahi l'épiglotte et oblitérant presque complètement le larynx. Le raclage et la destruction de la tumeur ne produisirent qu'une amélioration passagère. On enleva complètement le larynx avec l'épiglotte en 1885. La guérison survint en six semaines. Ce malade fut présenté encore guéri au 17e congrès de la Société allemande de chirurgie, tenu à Berlin en avril 1888. (Analyse dans *Semaine médicale*, 1888, p. 133 et suivantes.)

Obs. LXXXIII. — D. Newman. (*Lancet*, 24 juillet 1886, p. 159.) — Homme de 37 ans, offrant de la douleur à la déglutition et une tumeur ulcérée ayant détruit la corde vocale gauche et s'étendant jusqu'au bord inférieur du cartilage thyroïde ; tuméfaction ganglionnaire. Laryngectomie totale le 1er février 1886 ; trachéotomie 15 jours auparavant. Guérison. Le 24 juillet 1886, l'opéré était en très bonne santé, il parlait avec un larynx artificiel et avait repris ses occupations. Il resta guéri jusqu'au commencement de l'année 1887 ; mais à ce moment, on remarqua du ramollissement dans les tissus, et bientôt la production d'un kyste. L'opéré mourut le 2 novembre 1887, vingt-un mois après l'opération. (*Glasgow medical Journal*, fév. 1888, p. 97.)

Obs. LXXXIV (1). — *Épithélioma du larynx ; extirpation du larynx par le* Dr L. Labbé ; *pneumonie : mort.* — M. Duch est âgé de 51 ans, a toujours joui d'une bonne santé, et n'accuse aucune maladie antérieure ; il n'a jamais eu la syphilis ; il raconte qu'il a eu un peu d'eczéma de la

(1) Schwartz, *Des tumeurs du larynx*. Thèse agrégation. Paris, 1886, p. 246.

face vers le mois d'avril 1884, et fait remonter le début de sa laryngite au mois de mai de la même année (1884). Depuis cette époque, la voix s'est modifiée, enrouement presque constant avec quelques alternatives d'amélioration.

Il se présente à la clinique du Dr Cadier le 13 décembre 1884, et il est soumis à un examen complet. On constate chez lui de la rougeur du larynx avec des granulations et de la stase veineuse de cet organe.

Du côté du larynx, il y a de la rougeur des éminences aryténoïdes, de l'épaississement du bord des cordes vocales avec développement assez marqué des glandes. On constate également un peu de gonflement de la commissure postérieure.

En janvier 1885, le malade se trouve un peu mieux, et part en voyage dans le Midi.

Il ne revient qu'en septembre 1885, et alors M. le Dr Cadier constate une tumeur assez volumineuse, ulcérée, de la bande ventriculaire gauche. M. Cadier porte alors le diagnostic d'épithélioma laryngien.

En novembre, la tumeur a augmenté de volume : l'aphonie est complète. Par la palpation du cou, on constate un petit ganglion sous le sterno-mastoïdien gauche.

L'état général est bon. L'appétit conservé. Cependant le malade éprouve un peu de salivation.

Le 5 janvier 1886, la tumeur se développe rapidement ; elle envahit toute la bande ventriculaire gauche. Elle représente un aspect bosselé, avec ulcérations blanchâtres. Le malade a de fréquents besoins d'avaler, une salivation abondante. Les ganglions augmentent un peu de volume.

Le 15 janvier, la respiration facile jusque-là, commence à se modifier. Le malade éprouve de la dyspnée quand il fait quelque effort, et, même au repos, il a un léger degré de suffocation permanente.

En présence de ces signes et du diagnostic porté, M. le Dr Cadier conseille au malade l'ablation de la tumeur, et, le 29 janvier, il pratique la trachéotomie préliminaire. Pour éviter toute perte de sang, l'opération est faite au thermocautère. La trachée découverte, on incise au bistouri les 2e, 3e et 4e anneaux de la trachée. L'incision trachéale est faite le plus bas possible.

Les suites de l'opération furent très simples. Le malade n'eut pas de fièvre. Pas de toux. La respiration se fit très librement, et le malade, au bout de quelques jours, se promenait sans dyspnée.

Le 2 février il est examiné par M. L. Labbé et le Dr Cadier, qui proposèrent au malade l'extirpation totale du larynx. L'opération est acceptée et fixée au 19 février.

Les jours qui précèdent, M. Cadier applique la canule de Trendelenburg plusieurs fois par jour, jusqu'à ce qu'elle soit tolérée très facilement.

L'opération est pratiquée le 19 février chez les frères Saint-Jean-de-Dieu, rue Oudinot, par M. Labbé, assisté du Dr Cadier, de MM. Schwartz, Remy, Charles Labbé, Barette, Castex.

On place devant la canule de Trendelenburg une éponge imbibée de chloroforme, et l'anesthésie est presque complète au bout de quelques instants. M. Labbé fait une incision horizontale parallèle à l'os hyoïde, et une autre sur la ligne médiane, verticale, perpendiculaire à la précédente. Toutefois, cette incision ne rejoint pas la plaie faite par la trachéotomie. Un point charnu sépare ces deux plaies.

Puis, avec le galvano-cautère, M. Labbé dégage le larynx de chaque côté, sans effusion de sang aucune, en détachant les muscles qui prennent attache sur le larynx. Les grandes cornes du thyroïde sont sectionnées, et alors, attaquant le larynx de bas en haut, M. Labbé sectionne le cartilage cricoïde dans son milieu, voulant conserver une pièce cartilagineuse résistante à la partie supérieure de la trachée. Ce temps de l'opération est assez long et minutieux, afin de ménager les vaisseaux et nerfs situés de chaque côté du larynx.

Enfin, après cette section, on saisit avec une érigne le larynx qu'on fait basculer de bas en haut, et qu'on dégage lentement avec le galvano-cautère, en rasant les surfaces cartilagineuses.

L'opération effectuée, on constate qu'il ne reste plus que des tissus sains. Il est fait seulement quelques ligatures, car l'opération, la seconde, pratiquée par M. Labbé, fut remarquable par la perte de sang, réellement insignifiante. Le malade n'avait pas perdu plus de 200 grammes de sang.

Un tube est placé dans l'œsophage, pour alimenter le malade, et on ne réunit que les parties latérales de la plaie. Le reste est bourré avec des tampons de gaze iodoformée.

Sur le côté gauche du cou, M. Labbé fait une incision de 4 centim. parallèle au bord antérieur du sterno-mastoïdien, et enlève 3 à 4 ganglions carotidiens de la grosseur d'une noisette.

Cette petite plaie est ensuite suturée complètement.

L'après-midi se passa bien ; mais la nuit, le malade éprouva de l'agitation, de l'oppression qui augmenta progressivement, et bientôt une asphyxie qui menaçait de l'emporter rapidement.

Le lendemain de très bonne heure, on vint chercher M. le Dr Labbé, qui le trouva presque mourant ; il avait la face congestionnée, le pouls petit, à peine perceptible, la respiration ne se faisait plus.

En effet, la canule avait été obstruée par des caillots, et l'air ne pouvait plus arriver aux poumons. Aussitôt on changea la canule ; l'excitation de la trachée avec une plume, amena le rejet d'une quantité énorme de mucosités sanguinolentes. Dès lors, la respiration s'améliora notablement et les phénomènes d'asphyxie disparurent ; mais il en resta une congestion pulmo-

naire assez intense, avec de gros râles généralisés dans toute la poitrine.

20 février, matin, 38°,6 ; soir, 38°,4.

21 — — 38°,2 ; — 38°,2 ; pouls 104.

22 — — 38°,2 ; — 39° —

23 — — 38°,2 ; — 38°,2 ; — 96.

24 — — 38° — 37°,6 ; — 90.

26 — — 38° — 38°,4 ; — 90.

L'aspect de la plaie est excellent. Le lendemain de l'opération, il était survenu un peu d'empâtement autour de la plaie ; il a complètement disparu. Plus de rougeur, plus de gonflement.

L'alimentation se fait très bien par la sonde œsophagienne. La plaie faite au côté gauche pour l'extirpation des ganglions est complètement réunie ; les fils sont enlevés.

Les pansements sont faits deux fois par jour avec de la gaze iodoformée.

On applique des tampons assez résistants pour empêcher la plaie de se rétrécir trop rapidement.

La suppuration est insignifiante et l'on voit se développer des bourgeons charnus de très bon aspect.

27 février, matin, 37°,8 ; soir, 38° ; pouls, matin, 84 ; soir.

28 — — 37°,6 ; — 38°,2 ; — — 92 ; — 94.

1er mars — 38°,4 ; — 38°,6 ; — — 90 ; — 120.

Depuis 3 jours, l'état continuait à être satisfaisant.

Le 27, M. Cadier pouvait faire manger le malade par la bouche, en protégeant la trachée avec des tampons pressés assez fortement, de manière à éviter le passage des aliments dans les voies aériennes.

Le 1er mars, apparaissent des signes de congestion pulmonaire. La nuit est mauvaise, le malade tousse, est un peu agité, a de la fièvre. On entend aux deux bases des râles assez abondants.

Le 2 mars, 38°,8 ; 39°,6 ; pouls, 130.

État grave. Râles crépitants et sous-crépitants dans les deux poumons. Le malade s'affaiblit. Fièvre. Transpiration. Expectoration abondante.

Le 3, 38°,6 ; 39°,2 ; pouls, 116.

Le 4, 39°,2 ; 39°,4 ; pouls, 125, 140.

Il meurt le 5 mars, après avoir présenté des signes évidents de bronchopneumonie des deux poumons.

L'autopsie n'a pu être faite.

Examen du larynx extirpé.

La pièce se compose de :

1° Du cartilage thyroïde, moins les cornes. Ce cartilage n'est pas modifié dans sa forme, mais il est modifié dans sa consistance ; il est ossifié.

Le pharynx a été détaché. Une partie de l'épiglotte seulement est restée adhérente au thyroïde par sa base.

Les lésions portent sur les cordes vocales supérieure et inférieure des deux côtés.

2° Le cartilage cricoïde a été enlevé en partie seulement; la partie inférieure est restée en place, tandis que la partie postérieure, le chaton a été détaché. La lésion s'arrête à un demi-centimètre de la partie enlevée.

Après l'incision du cartilage cricoïde et l'ouverture du larynx, on constate que la corde vocale supérieure gauche est transformée en une espèce de boudin irrégulier, dur, du volume d'un haricot, ulcéré à sa partie inférieure.

La corde vocale inférieure gauche présente une ulcération; on constate que la lésion ne s'étend pas loin de ce côté, et il reste des traces de la cavité ventriculaire.

Côté droit. — La partie postérieure de la corde vocale supérieure à l'union du repli aryténo-épiglottique et de la corde vocale supérieure, est tuméfiée et indurée. Le reste de cette corde vocale supérieure est sain.

La cavité ventriculaire existe.

La corde vocale inférieure de ce côté est beaucoup plus altérée et présente une saillie aplatie, de forme circulaire, ayant près d'un centimètre de diamètre.

La lésion est restée limitée aux parties molles. Du côté gauche, trois ganglions du volume d'une fève sous le sterno-mastoïdien.

A droite pas de ganglions.

L'examen histologique de ces tumeurs, pratiqué au laboratoire de la Faculté par le Dr Rémy, agrégé, a démontré qu'il s'agissait d'un épithélioma pavimenteux lobulé (observ. rédigée par M. Godet, interne du service).

Obs. LXXXV (1). — *Epithélioma du larynx. — Trachéotomie 14 jours plus tard, ablation du larynx*, par M. le Dr Péan, chirurgien de l'hôpital Saint-Louis.

B..., Louis, 35 ans, restaurateur, entre le 3 février 1886, au n° 16 de la salle Nélaton. Il est opéré le 13 février.

Rien dans l'hérédité. Quant à lui, il n'est ni alcoolique, ni syphilitique.

Il y a quinze mois, sans cause connue, il a été pris d'enrouement d'abord, de dyspnée ensuite; ces phénomènes se sont accentués graduellement, et, depuis un an, ils sont devenus menaçants. Aujourd'hui il existe de l'aphonie, du cornage et des crises de suffocation; les crachats sont mélangés de sang. A l'examen laryngoscopique, le Dr Poyet, dont on connaît l'habileté, constate que l'épiglotte est normale, que la moitié droite du larynx est d'un

(1) *Gazette médicale de Paris*, 17 avril 1886, p. 181.

rouge sombre, que les cartilages aryténoïdes sont tuméfiés, que la corde vocale inférieure est recouverte de végétations suspectes.

Le malade a beaucoup maigri ; cependant il n'a pas de ganglions cervicaux ni de désordres du côté des principaux viscères.

13 février 1886 Nous pratiquons la trachéotomie, suivant les règles que nous avons établies dans le tome II de nos Cliniques.

Le 27. Nous remplaçons la canule ordinaire par celle à tampon de Trendelenburg pour empêcher l'introduction du sang dans les voies aériennes, et nous endormons le malade en versant du chloroforme sur une compresse que nous plaçons au-devant de cette canule. Nous pratiquons ensuite avec le bistouri, sur la ligne médiane, une incision verticale étendue du milieu de l'espace sus hyoïdien à 1 centim. de la plaie trachéale. Cette incision met à nu les cartilages du larynx ; nous sectionnons ensuite le cartilage thyroïde sur la ligne médiane, puis, au moyen de la rugine, nous détachons le péricondre qui recouvre sa face externe.

Saisissant avec une pince à mors plats la moitié droite du cartilage thyroïde, nous disséquons le péricondre de sa face interne jusqu'à son bord postérieur. Après l'avoir ainsi libéré sur ses deux faces, il devient facile de l'enlever par un mouvement de torsion. Nous agissons de même pour l'autre moitié de ce cartilage. Pendant cette manœuvre la membrane antérieure du larynx se trouve divisée : nous reconnaissons qu'elle est envahie au-dessus et au niveau des cordes vocales dans presque toute son étendue, surtout du côté droit. Nous constatons en outre que l'ulcération maligne occupe la portion de muqueuse qui recouvre la face interne du cartilage thyroïde et la surface laryngée des deux cartilages aryténoïdes.

Pour faciliter l'ablation de ces tissus suspects, nous coupons le cartilage cricoïde en avant sur la ligne médiane, nous détachons le péricondre qui recouvre ses deux faces et nous l'enlevons à son tour, en le saisissant et en le tordant avec les pinces.

De la sorte toute la cavité du larynx se présente à nu. Nous en profitons pour enlever largement toute la portion de la muqueuse et des tissus sous-jacents qui sont dégénérés. Nous enlevons ensuite les cartilages aryténoïdes qui sont également envahis par le néoplasme. L'épiglotte étant saine, nous la conservons. Quinze pinces hémostatiques laissées à demeure au cours de l'opération nous ont permis de la conduire à bonne fin sans être dérangé par le sang.

Nous fermons ensuite la plaie avec 9 points de suture de soie superficiels et profonds, à anses séparées, ce qui nous permet de retirer toutes les pinces. Ces points de suture sont passés de chaque côté, le plus près possible des portions de muqueuse qui ont été conservées et qui n'existent que sur la paroi postérieure du larynx Il en résultera qu'après la cicatrisation l'espace occupé par le larynx sera réduit à un canal étroit.

Les suites de l'opération ont été des plus simples. Grâce au pansement fait avec l'iodoforme et le sublimé, la réunion a eu lieu par première intention et les fils de la suture ont pu être enlevés le 6e jour. Pendant ce temps le malade fut aisément nourri avec une sonde œsophagienne en caoutchouc passée par les fosses nasales.

A partir du 15e jour, cette sonde fut retirée et le malade put déglutir sans difficulté les boissons et les aliments solides.

Actuellement, il parle avec une canule spéciale et est en état de vaquer à ses occupations.

L'examen histologique de la pièce fait par le professeur Cornil a démontré qu'il s'agissait d'un épithélioma pavimenteux.

Ce malade, d'après Fauvel, était atteint de syphilis. Il mourut en juin 1888 de pneumonie.

Obs. LXXXVI (1). — *Épithélioma du larynx; extirpation par* le Dr L. Labbé.

Le nommé Egermann, 50 ans, concierge, 15, rue Lamennais, est un ancien soldat de cavalerie qui contracta plusieurs blennorrhagies, la dernière en 1870. Il eut la syphilis à l'âge de 25 ans, syphilis d'allures bénignes. Il raconte qu'il eut des taches couleur jambon sur le corps.

Il n'a jamais eu d'enfants.

Depuis quelques années, il s'enrhumait facilement, était très sensible aux poussières. Il avait la poitrine grasse.

Il y a 3 ans, il a été pris d'une extinction de voix subite, aphonie complète. Il alla alors à la clinique du Dr Fauvel, qui lui prescrivit du vin de Mariani et des granules dont il ne peut dire la nature : il guérit très bien de cette aphonie, mais depuis, il avait de temps en temps de l'enrouement, sans toutefois éprouver de douleurs dans la région du larynx.

Le 5 septembre 1885, il est pris dans la matinée d'une sensation de gêne au larynx, avec difficulté pour respirer; la voix est notablement altérée.

Le malade se met au lit, et appelle le Dr Weissgerber. La dyspnée est assez marquée, le malade ne peut garder le lit la nuit ; il est obligé de se mettre à la fenêtre pour respirer. Pour calmer sa dyspnée, on lui applique des ventouses plusieurs jours de suite.

L'état ne s'améliore nullement, et le 11 septembre, le Dr Weissgerber reconnaît un œdème sus-glottique assez marqué. Depuis une journée, en effet, la dyspnée devenait très intense, accompagnée de phénomènes d'asphyxie. Le malade n'avait pas de crachats sanglants ni d'autre nature.

Le 12 septembre 1885, M. le Dr Barette, prosecteur de la Faculté, est appelé à midi par le médecin-du malade, et le trouve dans l'état suivant :

(1) Schwartz. *Thèse agrégation*. Paris. 1886, page 249.

cyanose, les extrémités froides, la respiration rare et haletante, le pouls presque insensible ; l'air n'arrivait plus aux poumons. Immédiatement, le Dr Barette se met en devoir de pratiquer la trachéotomie ; l'opération fut rapide et facile ; il n'y eut pas d'hémorrhagie inquiétante.

Après l'introduction de la canule, la respiration est presque nulle. L'excitation de la trachée avec une plume provoque l'expulsion de mucosités très abondantes.

Le malade ne réagit en aucune façon ; il oublie de respirer.

Pendant vingt-cinq à trente minutes, au moins, on est obligé à chaque instant d'exciter la trachée et de provoquer des efforts de toux ; ce n'est que de cette façon qu'on arrive à le faire respirer quelque peu et rejeter des mucosités spumeuses très abondantes.

La flagellation de la poitrine, l'application de sinapismes, l'injection sous-cutanée de 2 centimètres cubes d'éther, tels sont les moyens employés par le Dr Barette pour le faire sortir de cet état.

Une heure après l'opération, le pouls s'est régularisé ; la cyanose générale a diminué notablement, puis la respiration se régularise peu à peu.

Le soir, à 6 heures et demie, l'état de l'opéré est très bon ; il expulse, par la canule, des mucosités abondantes, le pouls est régulier, la peau un peu chaude.

On applique devant la canule une cravate de gaze imbibée d'eau tiède additionnée de teinture d'eucalyptus, qu'on renouvelle de temps en temps.

Les jours suivants, la respiration s'est de plus en plus améliorée ; au bout de quelques jours, le malade a bon appétit, reprend des forces, se promène.

Comme le diagnostic de l'affection restait très incertain, le malade se présente à la clinique du Dr Cadier, afin que l'on pût pratiquer l'examen laryngoscopique.

25 septembre 1885. M. le Dr Cadier constate un œdème considérable de la bande ventriculaire droite sans ulcérations ; la tumeur en ce point présente un aspect arrondi, lisse, non congestionné.

M. le Dr Cadier porte le diagnostic de gomme de la bande ventriculaire droite, et soumet le malade au traitement spécifique, sirop de Gibert d'abord à la dose de 2 cuillerées par jour, puis iodure de potassium, 5 grammes par jour.

Malgré ce traitement, il ne se produit aucune amélioration ; cependant on ne constate encore chez lui aucune déformation extérieure du larynx ; le malade a de temps en temps des crachats sanguinolents qu'on attribue à l'irritation de la trachée par la canule.

Plusieurs fois M. le Dr Barette essaie d'enlever la canule, afin de faire respirer le malade par le larynx ; mais chaque fois ces tentatives échouent, l'air ne passe pas par le canal laryngien et l'on est obligé de replacer aussitôt la canule.

10 octobre 1885. Le malade se présente de nouveau chez le Dr Cadier, et l'on constate chez lui des lésions plus avancées ; outre la tumeur siégeant sur la bande ventriculaire droite, l'examen laryngoscopique montre que l'éminence aryténoïde droite est absolument immobile et que la cavité laryngienne est remplie presque complètement par le néoplasme.

Déjà, à cette époque, on trouve sur le côté du cartilage cricoïde, une sorte de tumeur ossifiante, adhérente et dépendant du cricoïde ; on croit alors à une péricondrite de nature syphilitique, avec tumeurs de même nature remplissant la cavité du larynx, et le malade est soumis au même traitement qu'il continue déjà depuis le 25 septembre.

Pendant les mois d'octobre et novembre, le malade revient une fois par semaine à la clinique du Dr Cadier. On constate que le traitement antisyphilitique n'améliore en rien l'état du malade, que l'examen laryngoscopique devient de plus en plus difficile ; car chaque fois que l'on place le miroir, le malade se congestionne, et la suffocation est imminente. M. le Dr Barette, à plusieurs reprises, dans les mois d'octobre et novembre, essaie de faire respirer le malade soit en retirant la canule et en fermant la plaie trachéale, soit en appliquant des canules à soupape ; jamais l'air ne pouvait passer par le larynx, ce qui démontre une oblitération très complète de cet organe par le néoplasme.

Néanmoins, l'aspect extérieur du larynx, jusque-là normal, ne commence à se modifier que vers le mois de décembre ; on constate alors une augmentation de volume de l'organe ; les cartilages sont épaissis, envahis à leur tour par la tumeur.

A la palpation on perçoit un empâtement général de toute la région, avec sensation d'une consistance cartilagineuse.

A cette époque, 10 décembre, on supprime le traitement, puisqu'il n'a pas produit la plus petite amélioration.

L'état général du malade est bon ; il mange bien, se promène, mais il a facilement des accès de suffocation ; aussi à partir de cette époque, on n'essaie plus de pratiquer l'examen laryngoscopique. On ne constate aucun ganglion dans les régions latérales du cou.

Cet état persiste ainsi tous les mois de janvier et de février 1886, le volume du larynx augmente chaque jour, au point qu'il paraît doublé.

Les accès de suffocation se répètent plus fréquemment et surviennent même pendant le repos, ce qui permet de soupçonner une compression des nerfs récurrents.

Le malade réclame une opération, et M. le Dr Cadier, n'espérant plus rien du traitement par l'iodure de potassium, amène le malade à l'hôpital Beaujon, pour le soumettre à l'examen de M. le Dr Léon Labbé. On essaie en vain l'examen laryngoscopique ; le larynx est rempli par une production néoplasique, les cartilages sont envahis, le tout formant une tumeur du vo-

lume du poing. M. L. Labbé, en présence de cet état, considère que l'extirpation du larynx est seule possible maintenant ; il la propose au malade qui l'accepte, après s'être bien rendu compte des dangers qu'il courait.

L'opération est fixée au 31 mars. Mais le malade entre définitivement dans le service de M. Labbé le 25 mars ; car pendant plusieurs jours, on doit lui appliquer la canule de Trendelenburg pendant un quart d'heure environ, pour l'habituer à cet instrument.

Les premières fois, lorsqu'on injecte de l'eau dans le réceptacle en caoutchouc, le malade a quelques accès de suffocation, mais bientôt il s'y habitue et supporte très bien la canule.

Le malade est placé dans un pavillon spécial d'isolement et l'opération est pratiquée le 31 mars, à neuf heures du matin, avec l'aide de MM. les Drs Cadier, Schwartz, Rémy, Charles Labbé, Barette et les internes du service.

Le malade est endormi par M. Charles Labbé, qui applique une éponge imbibée de chloroforme au-devant de l'orifice de la canule de Trendelenburg.

Au préalable, on avait injecté dans le réceptacle la quantité d'eau nécessaire pour amener l'occlusion de la trachée, et empêcher le sang de tomber dans les voies aériennes pendant l'opération.

M. L. Labbé fait au bistouri une incision horizontale parallèle à l'os hyoïde, et une autre verticale perpendiculaire à la précédente sur la ligne médiane. Puis, il abandonne le bistouri pour le galvano-cautère, afin de libérer le larynx sur les parties latérales, et d'éviter toute effusion sanguine.

Pendant le cours de l'opération, le malade tout à coup a une syncope, le cœur, la respiration s'arrêtent.

Aussitôt, on fait la respiration artificielle, on applique le marteau de Mayor sur la région précordiale, on suspend le malade par les pieds la tête en bas.

Au bout de vingt minutes seulement la respiration d'abord faible se rétablit enfin complètement, et M. Labbé peut ainsi continuer l'opération.

Les grandes cornes du thyroïde sont sectionnées ; puis M. Labbé saisit avec des pinces à griffes le cricoïde, qu'il sectionne complètement, afin de dégager le larynx de bas en haut. Une sonde est introduite dans l'œsophage pour ne pas ouvrir ce conduit, et, avec le galvano-cautère, M. Labbé rase la face postérieure du larynx, ménageant ainsi l'œsophage. Enfin le larynx est dégagé sur les parties latérales et enlevé complètement.

On s'aperçoit alors que l'orifice supérieur de la trachée est comblé par une masse qui l'obstrue complètement, et se prolonge sur les parties latérales. Toutes ces portions malades sont disséquées lentement et enlevées, jusqu'à ce qu'il ne reste plus de tissu malade. Il n'est enlevé aucun ganglion.

Le malade a perdu une très petite quantité de sang, qu'on peut évaluer à 250 gr., pas plus.

Puis, on fait l'hémostase complète, les ligatures nécessaires, et l'on applique un tube dans l'œsophage pour l'alimentation du malade. Il respire par la canule de Trendelenburg qu'on laisse en place. Toute la plaie est bourrée avec des tampons de gaze iodoformée. Il n'est fait aucune réunion.

On applique enfin de l'ouate et une cravate pour maintenir le pansement.

Enfin, le malade se réveille très paisiblement, et n'a pas de vomissements de la journée. L'opération n'a pas duré moins de deux heures et demie.

Les suites furent très simples.

La température ne dépasse pas 38°,5 les trois jours qui suivent l'opération, puis elle redevient normale, et n'a subi aucune ascension depuis.

Le malade est nourri par la sonde œsophagienne trois fois par jour ; on lui administre après l'opération du champagne, du rhum. Enfin le lendemain, prend environ deux litres de lait et du vin de Banyuls qu'il digère très bien, et, le quatrième jour, on lui administre de la poudre de viande délayée dans du sirop de punch et du lait.

Le pansement est renouvelé deux fois par jour.

16 avril. Le malade se lève et se promène dans la salle, se porte bien, la respiration est normale. On lui enlève le tube œsophagien qu'on replace seulement pour l'alimenter.

Le 20. Le malade se lève la plus grande partie de la journée et peut même se promener dans les jardins. L'état général est bon ; la plaie bourgeonne bien dans la partie supérieure, mais à la partie inférieure, sur le pourtour de l'orifice de la trachée, près de la canule, on constate des excroissances, qui sont suspectes, et font craindre une récidive imminente.

20 mai. Les bourgeons n'augmentent pas et prennent plutôt un meilleur aspect.

L'état général du malade est très bon. Il s'alimente sans sonde œsophagienne.

La plaie de l'extirpation se rétrécit beaucoup.

Examen de la tumeur pratiqué au laboratoire d'histologie de la Faculté par le Dr Rémy, agrégé. L'ablation a porté sur le cartilage thyroïde, moins les cornes, et sur le cricoïde; mais il est impossible de dire quelle quantité du cricoïde a été enlevée, car le néoplasme l'a totalement transformé.

Sur la ligne médiane et presque jusque sur les bords postérieurs du thyroïde, le cartilage est détruit. Des nodosités s'élèvent sur sa face antérieure, symétriquement placées, du volume d'une noix chacune.

Ces nodosités recouvertes d'une capsule fibreuse, montrent, après incision, un tissu d'apparence alvéolaire qui éveille de suite l'idée de cancer.

Le volume du thyroïde est doublé par le fait de cette néoplasie. La tumeur ne dépasse pas l'épiglotte en haut: en bas, elle s'étend jusqu'à la trachée qui se trouve oblitérée par elle comme par un bouchon.

A l'intérieur du cartilage thyroïde, toutes les parties molles sont prises, on ne trouve que des vestiges des aryténoïdes et du cricoïde.

Les tissus normaux sont remplacés, et les cavités comblées par des végétations multiples, dures, de volume très variable. On ne peut reconnaître ni cavité ventriculaire, ni cordes vocales, supérieure et inférieure, ni l'orifice de la trachée. Il y a adhérence de la tumeur avec les tissus superficiels.

La pièce présente en outre un certain nombre de masses enlevées consécutivement à l'ablation du larynx, masses presque aussi volumineuses que la tumeur primitive, de sorte que le volume total de la tumeur enlevée représente bien celui d'une grosse orange.

On trouve une destruction complète de tout le larynx, et sa transformation en un tissu que le microscope a révélé être un épithélioma végétant, un épithélioma lobule de Ranvier. Ce tissu est constitué par des alvéoles à parois de tissu conjonctif plus ou moins épais, à contenu formé de cellules épithéliales, très grosses, polyédriques et de globes épidermiques.

La cavité des alvéoles est grande et coïncide avec le développement assez rapide qu'avait pris la tumeur.

Comme pronostic histologique, cette néoplasie a la gravité la moins grande des cancers, en ce sens qu'elle reste longtemps avant de se généraliser aux ganglions.

Voici la fin de l'observation que nous trouvons dans la thèse du Dr Godet (Résultats de l'intervention chirurgicale dans quelques carcinomes, Paris, 1886, p. 20).

30 mai. Depuis quelques jours les bourgeons sont devenus exubérants ; ce sont manifestement des bourgeons cancéreux développés autour de l'orifice trachéal.

M. L. Labbé enlève avec le thermocautère tous les tissus malades ; quelques jours après on cauterise avec l'acide chromique de nouveaux bourgeons.

15 juin. L'état général du malade est bon ; il s'alimente bien, se lève et se promène toute la journée. A ce moment la plaie a une belle apparence.

MM. Labbé et Cadier essaient de mettre au malade une canule parlante ; il la supporte assez bien et fait entendre des sons très intelligibles.

Mais, vers la fin de juin, surviennent des accès de suffocation. Le malade a des quintes de toux et pendant les efforts d'expectoration il rend par la canule de petits bourgeons cancéreux. Il est évident que l'intérieur de la trachée est remplie de fongosités de mauvaise nature, qui obstruent le passage de l'air. La canule du reste, ne pénètre plus aussi facilement ni aussi loin, et on est obligé de la maintenir avec des tampons dans le pansement. Les efforts du malade tendent sans cesse à l'expulser.

Dans les premiers jours de juillet, le Dr Cadier essaie de pratiquer la dilatation trachéale, mais sans résultat.

A partir de cette époque, l'état du malade s'aggrave ; il a la face violacée, les quintes de toux et les accès de suffocation deviennent de plus en plus pénibles. Il ne peut plus garder le lit ; il passe les jours et les nuits dans un

fauteuil. La menace d'asphyxie est imminente. Il n'a aucun moment de sommeil.

Il succombe le 31 juillet dans un accès de suffocation. L'autopsie n'a pu être faite.

Obs. LXXXVII. — Mikulicz. (Tableau de laryngectomies totales pour cancers, n° 84, in *Thèse* de Schwartz. Paris, 1886.) — Extirpation totale du larynx pour cancer de cet organe. Mort par inanition au bout de plusieurs mois, la déglutition n'ayant pu se rétablir.

Obs. LXXXVIII. — Mikulicz. (Tableau de laryngectomies totales pour cancers, n° 85, in *Thèse agrég.* de Schwartz, 1886). — Cancer du larynx. Extirpation totale du larynx en 1886. Guérison en quelques semaines.

Obs. LXXXIX (1). — *Extirpation totale du larynx*, par J. Boeckel. — Le nommé M..., 58 ans, m'est adressé le 30 septembre 1886, par le Dr Lévy, pour un carcinome probable du larynx.

C'est un homme pâle, amaigri, cyanotique, qui souffre depuis 4 mois d'une dyspnée de plus en plus intense. Cette dyspnée a été précédée de dysphagie qui a atteint des proportions de plus en plus considérables depuis quelques semaines. Le malheureux patient peut à peine avaler des aliments liquides; chaque mouvement de déglutition produit un spasme des plus douloureux, suivi de cornage et de suffocation. Les aliments solides franchissent l'isthme du gosier avec un peu moins de peine. L'haleine du malade est d'une fétidité repoussante. Voix presque éteinte, rauque.

L'examen laryngoscopique est relativement aisé; M... s'y prête avec beaucoup de docilité. Je constate tout d'abord une ulcération à bords déchiquetés, saignants sur le rebord glosso-épiglottique droit; cette ulcération mesure environ un cent. 1/2 de diamètre : le doigt introduit dans la bouche, la perçoit également très nettement. L'orifice du larynx est entièrement bloqué par un chou-fleur rouge grisâtre, mamelonné, sécrétant un ichor sanieux. On n'aperçoit pas les cordes vocales qui sont masquées par la tumeur : l'examen est suivi d'un accès de suffocation assez pénible. Le malade tousse violemment et expulse quelques glaires teintées de sang. Il n'y a pas de ganglions dans la région du cou. L'examen de la poitrine, difficile à cause du cornage, paraît négatif au point de vue de la participation des bronches à l'affection du larynx.

Le diagnostic de carcinome me paraît bien établi par la marche de la tumeur, son développement, la fétidité caractéristique de l'haleine, l'amaigrissement notable du malade. Je crois pouvoir me dispenser dans le cas spécial d'ex-

(1) *Gazette médicale de Strasbourg*, 1er décembre 1886, p. 135.

tirper un fragment du néoplasme pour le soumettre à l'examen microscopique. Je redoute, en effet, de faire naître une hémorrhagie et d'avoir à combattre les effets funestes de l'introduction et de la décomposition du sang dans les bronches. Aussi, je me décide en faveur de l'extirpation totale du larynx, quitte à la faire dans quelques jours, lorsque le malade aura été soumis à un nouvel examen.

Le 6 octobre, nouvel examen qui me confirme dans mon diagnostic. La dyspnée a fait depuis trois jours de notables progrès. Il est évident que si on n'intervient pas, le malade suffoquera. Je fais les préparatifs voulus pour entreprendre l'opération le lendemain.

Opération, le 7 octobre 1886, en présence et avec l'assistance de MM. les professeurs Fochier, de Lyon, E. Bœckel, de MM. les Drs J. Muller, Jaeger et quelques étudiants en médecine.

L'administration du chloroforme est rejetée, vu le degré d'asphyxie du malade. Je fais la trachéotomie au thermocautère, et, arrivé sur le cricoïde, en résèque un fragment de façon à pouvoir introduire une grosse canule de Trendelenburg dans la trachée. Je choisis le cricoïde de préférence aux premiers anneaux de la trachée pour éviter une rétraction trop considérable du tube aérien, une fois le larynx détaché ; de fait je n'ai pas eu d'accident de ce côté dans la suite.

Cela fait, le manchon de la canule est insufflé : le tube destiné à établir la communication avec l'appareil à anesthésier y est ensuite adapté. La chloroformisation est facile. Je prolonge l'incision jusqu'au niveau de l'os hyoïde et en fais à cet endroit une deuxième perpendiculaire à la première, parallèle à l'os hyoïde. A l'aide du thermocautère, je dégage les faces latérales du larynx, jusque vers les grandes cornes du cartilage thyroïde. Pas une goutte de sang ne s'échappe pendant cette dissection.

Je ponctionne alors la membrane thyro-hyoïdienne à l'aide d'un bistouri boutonné, parallèlement à la plaie extérieure, en ayant soin de ménager l'épiglotte. J'essaie en vain d'attirer le larynx en avant ; les adhérences postérieures avec l'œsophage tiennent bon ; il s'agit de mieux libérer les deux conduits en arrière ; m'aidant des doigts et de l'extrémité de ciseaux mousses, j'arrive au but après quelques tractions.

Je ne peux songer à conserver l'épiglotte dont le pourtour et les ligaments qui l'unissent à la langue sont infiltrés de masses cancéreuses. Le larynx, dans sa totalité libéré en arrière, peut être attiré facilement ; la paroi antérieure de l'œsophage elle aussi profondément dégénérée, ulcérée, recouverte de mamelons cancéreux, est résèquée dans une étendue de six cent.

Finalement il ne s'agit plus que de détacher les attaches inférieures du larynx. La section de la membrane crico-thyroïdienne me permet de l'extraire au bout de quelques secondes. La paroi postérieure de l'œsophage que l'on aperçoit au fond de la plaie est infiltrée et recouverte d'une masse indu-

rée du volume d'une petite fève, que j'enlève à l'aide du thermocautère ; puis à l'aide de la cuiller tranchante, je nettoie les environs de la base de la langue. Pas une goutte de sang n'a pénétré dans la trachée pendant l'opération qui a duré une heure.

La plaie est saupoudrée d'iodoforme et pansée avec la gaze iodoformée. L'incision transversale est suturée ; la verticale, laissée béante. Sonde œsophagienne à demeure. Le malade, transporté dans son lit, respire doucement ; à midi on lui fait prendre une tasse de lait glacé par l'intermédiaire de la sonde œsophagienne.

Pas de vomissements. Faciès normal. Le soir à 9 h. je revois mon opéré, il a expulsé par la canule une quantité assez grande de glaires sanguinolentes ; il est du reste calme ; respiration à 16 inspirations à la minute, pas de fièvre.

A 1 heure du matin, mort subite, avant que l'infirmier ait eu le temps de prévenir la sœur de garde.

L'autopsie de la pièce confirme le diagnostic de carcinome. C'est un vaste chou-fleur qui remplit tout le larynx, dont la lumière est presque complètement oblitérée.

Quant à l'autopsie du sujet, on constate des glaires sanguinolentes en grande quantité au niveau de la bifurcation des bronches; les poumons sont fortement congestionnés et œdématiés ; la muqueuse œsophagienne pareillement présente un bourrelet œdématié qui oblitère le bout inférieur de ce conduit. La mort est donc le résultat de cette accumulation de liquide dans les bronches, déterminée elle-même par l'écoulement continu des produits de sécrétion de la plaie le long de la canule.

Renseignement pris auprès de la sœur de service, j'appris qu'ayant retiré la canule après le décès de l'opéré, elle avait fait constater à l'infirmier l'affaissement complet du manchon de baudruche qui la garnissait.

C'est par conséquent à une imperfection dans la construction de la canule, ou plutôt à l'emploi du manchon de baudruche que je crois à juste titre pouvoir attribuer la mort du sujet.

Obs. XC. — Dupont, de Lausanne. (*Revue médicale de la Suisse Romande*, 15 mars 1887, p. 143.) — Homme, 52 ans, ayant présenté de la douleur à la déglutition en juin 1886, entre le 13 octobre à l'hôpital, et le diagnostic d'affection maligne du larynx est porté. L'extirpation totale du larynx est pratiquée le 29 octobre 1886, sans trachéotomie préliminaire. L'extrémité supérieure de la trachée est fixée à la peau du cou. Guérison rapide. En octobre 1887, l'opéré était aussi bien que possible, sans trace de récidive (*Semaine médicale*, 1887, p, 490). Mort le 12 mars 1888 (Baratoux).

Obs. XCI. — Rosenberger. (*Progrès médical*, 23 juin 1888, p. 484.

Tableau de laryngectomies totales par BARATOUX, n° 92.) — Homme de 46 ans, atteint de carcinome du larynx. Ablation totale de cet organe le 18 novembre 1886. Mort 12 heures après l'opération.

OBS. XCII. — KOSINSKI. (Tableau de laryngectomies totales de BARATOUX, n° 93.) — Homme de 62 ans, atteint de carcinome laryngien. Extirpation totale du larynx le 19 novembre 1886. Guérison opératoire. Mort la huitième semaine, de pneumonie.

OBS. XCIII. — D. HAYES, Agnew. (*Medical News*, 9 avril 1887. — *Semaine médicale*, 1887, p. 97.) — Homme, 58 ans, qui en octobre 1886 fut pris de douleurs dans la région laryngienne avec difficulté de la respiration et trouble de la voix. La tumeur, épithélioma tubulé, paraissant localisée à l'examen laryngoscopique, on résolut d'extirper le larynx. Opération fin 1886. Pendant l'opération on remarque que le pharynx et l'œsophage étaient envahis par le néoplasme et on dut réséquer partiellement le pharynx et 6 cent. de l'œsophage. Canule trachéale ; sonde œsophagienne. Durée de l'opération, 2 h. 25. Mort le 4e jour au matin. Autopsie impossible. Mort attribuée à de la congestion pulmonaire.

OBS. XCIV. — KRONLEIN. (*Correspondenzblatt für Schweiz Aerzte*, 1887. Tirage à part.) — Femme 33 ans, atteinte d'épithélioma laryngien. Laryngectomie totale le 4 décembre 1886. Guérison opératoire. Récidive le 9 janvier 1888. Mort le 16 janvier (Baratoux).

OBS. XCV. — E. SCHMIEGELOW, de Copenhague. (*Centralb. f. Laryng.*, 1886. Analyse dans *Annal. maladies de l'oreille du larynx*, 1887, p. 636.) — Extirpation totale du larynx avec excision de 6 cent. environ d'œsophage pour une tumeur carcinomateuse. Guérison. Dix mois après l'opération la malade était en bon état et sans récidive.

OBS. XCVI. — STOERK, de Vienne. (*Wien. med. Woch.*, 1887, p. 1585-1631. — *Ann. mal. oreille et larynx*, 1888, p. 591.) — Homme opéré pour un papillome en 1873. Carcinome dans la suite. Trachéotomie, puis plus tard, ablation du larynx moins la paroi postérieure et l'épiglotte. Guérison. Larynx artificiel. Le malade parle.

D'un autre côté, nous trouvons dans un compte rendu de la Société império-royale des médecins de Vienne, séance du 4 février 1887, la mention suivante (*Sem. médicale*, 1887, page 54) :

M. Stoerk présente un malade qu'il observe depuis 15 ans. Il

lui a pratiqué l'extirpation du larynx pour un cancer épithélial datant de 13 ans. Il s'est formé chez ce malade depuis l'opération une glotte artificielle transversale qui aujourd'hui, deux ans après l'opération, est devenue sagittale. L'opéré est bien portant : il boit, mange comme tout le monde, parle et se fait entendre à une distance assez éloignée.

Nous sommes vraisemblablement en présence de la même observation, mais dans notre ignorance de la langue allemande, nous n'avons pas pu vérifier ce qu'il y a d'exact ou d'inexact dans cette remarque.

Obs. XCVII. — Gardner. (*The Lancet*, 7 mai 1887, p. 925.) — Homme de 60 ans, dont la tumeur du larynx fut diagnostiquée épithélioma par l'examen microscopique. Extirpation totale du larynx, le 12 octobre 1886. Nous n'avons pas trouvé dans l'observation la trachéotomie indiquée. L'opéré sortit de l'hôpital le 2 décembre. En janvier on constata la présence d'un petit ganglion : le malade fut revu le 11 février. Il eut donc au moins quatre mois de survie.

Obs. XCVIII. — Stetzner, de Dresde. (Radestock, in *Archiv. f. klin. chir.* Bd XXXVII, p. 228. R. Chenet, in *Journal de médecine de Paris*, 18 nov. 1888, p. 539.) — Homme de 27 ans, vigoureux, trachéotomisé en juin 1884 pour dyspnée attribuée à une péricondrite, demande à être opéré. Il le fut le 9 février 1887. Le larynx fut extirpé en totalité, ainsi que la portion sus-sternale de la trachée et un noyau cancéreux dans la glande thyroïde. Trois jours après, l'opéré pouvait déglutir. Il sortit muni d'un larynx artificiel le 21 mars 1887. La tumeur examinée fut reconnue pour un cancer épithélial. Guérison maintenue en novembre 1888 (Baratoux).

Obs. XCIX (1). — *Extirpation du larynx*, par M. Demons. — Il s'agit d'un homme de 57 ans, négociant, entré à l'hôpital Saint-André de Bordeaux, le 15 mai 1887.

Fumeur acharné, grand bavard, sujet à des laryngites répétées, ayant eu une syphilis avérée à l'âge de 23 ans, ce malade fut pris d'une aphonie légère en 1876. Krishaber enleva par les voies naturelles un petit polype inséré sur la corde vocale *gauche*. Depuis ce moment, de temps à autre, toux, légère extinction de voix. En février 1885, M. Moure trouva sur le tiers postérieur

(1) *Congrès français de Chirurgie*, 3e session 1888, p. 48.

de la corde vocale *droite* une petite tumeur irrégulière, mamelonnée, à large base d'implantation. Traitement antisyphilitique. En avril 1887, M. Moure apprit que le malade n'avait pas cessé, depuis deux ans, d'être enroué. Il était alors gêné pour respirer, mangeait mal et avait maigri. M. Moure vit une tumeur fongueuse occupant la corde vocale droite, le ventricule sous-jacent et la bande ventriculaire du même côté dans son tiers postérieur, tumeur rouge, ulcérée, implantée par une large base sur la partie droite du larynx et commençant à envahir le côté gauche. La région sous-glottique était œdémateuse. La corde vocale gauche seule oscillait pendant les mouvements de phonation et d'inspiration.

Le traitement antisyphilitique, déjà suivi sous la direction du Dr Bessette d'Angoulême, fut continué d'une manière très rigoureuse, sans résultat.

Vingt jours plus tard, aggravation de tous les symptômes. Cornage, mais sans aphonie absolue. Sténose laryngée considérable, l'orifice glottique étant réduit à une fente irrégulière antéro-postérieure.

Trachéotomie moyenne le 17 mai 1887. Soulagement marqué. L'extirpation du larynx est décidée.

M. Moure me donne sur la nature de la tumeur, son étendue, son siège, sa configuration, son aspect, des notions d'une exactitude merveilleuse que je ne devais pas tarder à vérifier et à constater. Le larynx n'était nullement déformé. Les cartilages avaient conservé leur forme extérieure et leur consistance normales. L'épiglotte était saine. Les ganglions n'étaient point tuméfiés. Les autres organes étaient indemnes de toute lésion. En somme, le mal paraissait bien limité à la cavité laryngienne et en occupait presque exclusivement le côté droit.

Opération, le 7 juin, avec l'aide de M. le Dr Moure. Chloroformisation facile et rapide par la canule.

Substitution de la canule de Trendelenburg à la canule ordinaire.

Incision verticale et médiane avec le bistouri depuis l'os hyoïde jusqu'au-dessous du cricoïde, un peu au-dessus de la canule. Section avec des cisailles, verticale et médiane, du thyroïde. Les deux lames de ce cartilage étant écartées, on voit la tumeur avec tous les caractères que lui a assignés M. Moure. Comme elle dépasse un peu la ligne médiane, je me résous à faire l'extirpation totale du larynx. Cette exploration préliminaire donne lieu à un écoulement de sang assez notable et prolonge l'opération. Incision transversale sous-hyoïdienne d'abord avec le bistouri, puis dans les couches profondes avec le thermocautère. Raclage avec la rugine de la face externe des deux lames du cartilage thyroïde, séparation du larynx d'avec le pharynx et l'œsophage en arrière, d'avec l'épiglotte en haut. Le cricoïde est d'abord laissé en place, mais la muqueuse qui le tapisse paraissant malade, ce cricoïde lui-même est enlevé. Pas de suffocation. Pas d'hémorrhagie ; quelques ligatures. Suture de la plaie transversale. L'incision verticale est bourrée de tampons

de gaze iodoformée. Tube de Faucher introduit par la bouche dans l'œsophage et laissé à demeure. Durée de l'opération, 1 heure 3/4.

Dans la nuit du 8 au 9, petite hémorrhagie qui s'arrête spontanément.

Suites bonnes. Fièvre modérée. Aucune complication pulmonaire.

Le 28, remplacement de la canule-tampon par une canule ordinaire. Le 30, enlèvement du tube de Faucher.

Dans le courant de juillet, le malade rentre chez lui, sans larynx artificiel, découragé par les quelques essais infructueux qui avaient été faits, et très satisfait du reste de son état. Santé générale très bonne. Actuellement, la situation est excellente. Le malade respire très bien, mange et dort à merveille, ne tousse pas, n'éprouve pas de souffrance. Il n'y a pas de trace de récidive (12 mars 1888). Il chuchote de manière à se faire comprendre facilement. Il est enchanté.

La tumeur enlevée, examinée par M. le Dr Denucé, était un épithélioma pavimenteux lobulé à globes épidermiques.

Le sujet fut présenté au Congrès français de chirurgie, le 12 octobre 1889, trente mois après l'opération. Son état général est excellent. Il n'a pas de larynx artificiel ; il parle cependant à voix basse, mais intelligible.

Obs. C.— Roux, de Genève. (*Revue médicale de la Suisse Romande*, 15 août 1887, p. 467.) — Femme de 61 ans, souffrant depuis janvier 1887 de crises d'apnée angoissantes avec difficulté de la déglutition qui nécessite l'emploi de la sonde œsophagienne. Le diagnostic porté le 17 avril 1887 est : carcinome primaire de l'œsophage qui a envahi les parois postérieures et latérales du larynx. On décide, sur la demande de la malade, l'extirpation totale du néoplasme qui a eu lieu le 28 avril 1887. On n'a pas fait de trachéotomie préliminaire. Le corps thyroïde, le larynx, la partie supérieure de l'œsophage, de nombreux ganglions et une portion du grand sympathique sont enlevés. La trachée est suturée à la peau du cou et laissée sans canule. Malgré quelques accès de tétanie la malade guérit, et le 3 juin tout est fermé sauf une petite ouverture au plancher buccal. On fait même des essais de larynx artificiel ; mais on y renonce bientôt car on a constaté à gauche un empâtement ne laissant aucun doute sur l'existence d'une récidive glandulaire qui augmente rapidement. Le 31 juillet, la malade est encore en vie et dit ne pas souffrir beaucoup.

Obs. CI. — Gardner et Cox. (*The Lancet*, 23 juin 1888, p. 1242.) — Tumeur du larynx, chez un homme de 62 ans. L'examen microscopique d'une partie de la tumeur enlevée par voie endo-laryngée fit porter le diagnostic épithélioma. Laryngectomie totale le 2 décembre 1887. Guérison en deux mois. A la fin de février 1888, le malade était bien et pouvait se faire comprendre.

Obs. CII. — Schmid et Ziegel. (*Archiv. für klinische Chirurgie*, 1889, p. 134.) — Il s'agit d'un homme atteint de cancer laryngien avec dégénérescence ganglionnaire et à qui Ziegel extirpa complètement le larynx en octobre 1886, ainsi que les ganglions envahis. L'observation est rapportée par Schmid. La guérison fut constatée au printemps de 1888. A ce moment, état général excellent. L'opéré avait en partie recouvré la voix.

Obs. CIII (1). — *Ablation totale du larynx avec l'épiglotte pour un épithélioma. — Récidive au bout d'un mois dans le plancher de la bouche.— Mort quatre mois après l'opération*, par M. Le Dentu.

Au mois d'octobre 1888, le malade, âgé de 52 ans, m'est envoyé par le Dr Poyet, avec le diagnostic réservé d'œdème syphilitique de la glotte. C'est du moins le diagnostic que le malade dit avoir été porté, mais sans affirmation bien nette. Comme la suffocation menaçait, je fais la laryngotomie inter-crico-thyroïdienne.

Les jours suivants, de nouveaux examens me font penser qu'il s'agit d'une affection maligne. Je parle d'extirpation totale du larynx ; mais le malade se sentant soulagé, sort de l'hôpital et je n'en entends plus parler.

Je le revois seulement en février 1888. Le larynx s'est développé en largeur. Des bourgeons de mauvaise nature commencent à se montrer autour de la canule. La peau est adhérente. Il n'y a pas de ganglions sur les parties latérales du cou. Après une hésitation de quelques jours, je me décide à proposer de nouveau l'extirpation du larynx entier. Le malade y consent.

Le 22 février, je fais la trachéotomie immédiatement au-dessus du sternum, et, les jours suivants, je fais porter au malade une canule à tamponnement pendant une ou deux heures chaque jour. La toux causée par la canule les deux premières fois ne se renouvelle plus.

Le 5 mars, en présence de MM. Poyet, Th. Anger, Walther, Hartmann et d'un certain nombre de confrères étrangers, je fais l'ablation totale du larynx par le procédé suivant :

L'opération est faite au bistouri, sauf pour une portion de l'œsophage qui fut détachée avec le thermocautère.

1° Incisions transversales parallèlement à l'os hyoïde et au-dessus de la canule trachéale. Ces deux incisions sont rejointes par deux incisions courbes, concaves en dedans qui passent à quelque distance des végétations cutanées ;

2° Isolement du larynx sur les côtés, en refoulant doucement la carotide primitive en dehors :

3° Section de la trachée au-dessus de la canule, en laissant un peu de peau entre la canule et l'incision. Au moyen d'un ténaculum, je relève et je

(1) Empruntée aux *Bulletins et mémoires de la Société de chirurgie de Paris*. Tome XIV, 1888, p. 633. Séance du 18 juillet.

détache la partie supérieure de la trachée de bas en haut; mais comme je m'aperçois que la langue est adhérente à l'œsophage et à la muqueuse pharyngienne, je taille d'abord en plein néoplasme, me réservant de détacher ensuite les portions atteintes du pharynx et de l'œsophage. En haut, je fais une section, avec des ciseaux, entre l'os hyoïde et l'épiglotte, dont la base est malade et je détache de même les apophyses supérieures du cartilage thyroïde;

4° Avec le thermocautère, je détache les portions adhérentes du pharynx et de l'œsophage. Il en résulte que l'orifice superieur de ce dernier se trouve très peu au-dessus de celui de la trachée. Une sonde est placée dans l'œsophage par la plaie du cou.

Pansement avec de la gaze iodoformée roulée en boulettes. La canule à tamponnement est laissée à demeure. Pas de sutures.

L'opération a été très bien supportée. Le malade salue le public avec satisfaction.

Tout alla bien pendant un mois. Une menace de bronchite fut conjurée deux jours après l'opération par trente ventouses sèches ; mais, vers le commencement d'avril, une induration suspecte apparut dans la région sus-hyoïdienne. Peu à peu, elle gagna les côtés du cou. Les bords de la plaie s'ulcérèrent : il y eut plusieurs hémorrhagies. La cachexie s'accentua et le malade mourut le 4 juillet, juste quatre mois après l'opération.

L'autopsie montra que la trachée était intacte et qu'il n'y avait pas de généralisation. A l'examen microscopique, le néoplasme fut reconnu pour un épithélioma classique ; c'était le diagnostic posé.

Obs. CIV. — Riegner. (*Abeille médicale*, 15 avril 1889, p. 159.) — Dans une lettre au directeur du *Journal médical* de Breslau, le Dr Riegner raconte le fait suivant : il s'agit d'un homme souffrant d'une affection laryngée, dont le diagnostic fut impossible au début à cause du gonflement inflammatoire. Le 17 décembre 1887, trachéotomie d'urgence. Trois semaines après on constatait à côté de la plaie trachéale une petite tumeur qui examinée fut reconnue pour un carcinome kératoïde. Le 7 mars 1888, extirpation totale du larynx. Le cancer étant descendu au-dessous de l'ouverture trachéale, on dut faire une seconde trachéotomie très basse. Pas de ganglions envahis, mais il fallut enlever le muscle sterno-thyroïdien en partie dégénéré. Le 10 mars le malade va bien.

Obs. CV. — E. Boccomini. (*Gazetta Medica Italiana Lombardia*, n° 44, novembre 1888.) — Cancer laryngien chez un homme de 54 ans. Laryngectomie totale le 25 septembre 1888. Guérison. Mort 5 mois 24 jours après l'opération.

Obs. CVI. — Fowler. (*American Journ. of the med. scienc.*, octobre 1889, p. 366.)

Le 12 novembre 1888, un homme de 58 ans entrait dans le service de M. Fowler ; il avait depuis 5 mois de la raucité de la voix. Examiné, il fut reconnu atteint de cancer laryngien, et l'extirpation totale du larynx fut décidée.

Cette extirpation étant la première tentée sur le vivant par le procédé de Solis-Cohen, nous croyons devoir donner quelques détails sur le manuel opératoire.

Le 13, trachéotomie préliminaire très basse. Le 17 novembre, laryngectomie. Incision allant de l'os hyoïde au premier anneau de la trachée, prolongée dans la suite jusqu'à la plaie trachéale. Incision des parties superposées au cartilage thyroïde à 1/2 ou 3/4 de pouce de chaque côté de la ligne médiane ; division avec le thermocautère de l'isthme du corps thyroïde. Les muscles crico-thyroïdiens sont séparés près de leurs insertions du cartilage thyroïde, et les parties molles écartées de chaque côté jusqu'à ce que, toute hémorrhagie étant arrêtée, le cartilage cricoïde soit séparé de la trachée par une incision transversale.

Un aide attire fortement la trachée en avant pendant qu'on fait l'incision transversale. Un fil de soie est passé à travers le premier anneau de la trachée pour qu'on puisse l'attirer plus facilement. Avec des cisailles à branches étroites, on divise jusqu'à la membrane crico-thyroïdienne chaque aile du thyroïde à environ un quart de pouce de la ligne médiane

On peut ainsi libérer la surface interne de ce cartilage : la muqueuse du côté droit cède facilement, on a quelque difficulté à gauche. La tumeur nettement limitée à la cavité du larynx n'envahissait pas le thyroïde. Les deux ailes de ce cartilage libérées, la dissection porte sur les parties molles situées au-dessous et sur les côtés du cricoïde, ainsi que sur l'articulation de ce dernier avec les cornes inférieures du thyroïde et ses rapports avec l'œsophage ; les insertions du constricteur inférieur du pharynx à la partie postérieure du thyroïde sont laissées en place, mais les aryténoïdes sont enlevés.

Pour atteindre la partie de l'œsophage en rapport avec le cricoïde, ce dernier est fendu sur la ligne médiane et l'index gauche de l'opérateur passe, à travers cette ouverture, dans le pharynx, jusqu'à la base de la langue de façon à accrocher l'épiglotte ; cette dernière en même temps que tout le larynx est attiré en bas pour reconnaître les insertions de la membrane thyro-hyoïdienne, qui à son tour est divisée ; l'épiglotte est enfin détachée des replis aryténo-épiglottiques. Ligatures sur les vaisseaux saignant. Sonde dans l'œsophage. Guérison rapide ; larynx artificiel. En août 1889, il n'y avait pas trace de récidive.

Obs. CVII. — Macdonald et Symonds. (*The Lancet*, 4 mai 1889,

p. 886. — *Brit. med. Journ.*, 1889, p. 996, et *Sem. méd.*, 8 mai 1889, p. 159.) — Homme, 41 ans, aphone depuis 6 mois quand il fut examiné en avril 1888. A ce moment, tumeur lobulée, grisâtre, ulcérée, qui masquait les 3/4 de la glotte. On enlève la tumeur par la voie buccale, récidive au bout de peu de temps. En octobre, thyrotomie et excision des tissus malades. Nouvelle récidive. Le 22 décembre 1888, extirpation totale du larynx. Guérison en mai 1889. Le malade parle grâce à un larynx artificiel.

Obs. CVIII. — Roser, de Hanau. (*Huitième Congrès de médecine interne*, à Wiesbaden, en avril 1889. — Analyse in *Sem. médic.*, 24 avril 1889, p. 137.) — Femme ayant souffert il y a 4 ans d'accès de dyspnée et présenté des symptômes laryngés qui amenèrent à constater la présence d'une tumeur qui fut reconnue à l'examen histologique pour un épithélioma pavimenteux.

Trachéotomie en 1885. Plus d'accidents graves à la suite. Mais en mars 1889, des symptômes menaçants et notamment la marche inquiétante de la cachexie déterminèrent à tenter l'extirpation du larynx qui fut faite à cette époque. Réussite de l'opération. Alimentation à la sonde œsophagienne. État relativement satisfaisant en avril 1889.

Obs. CIX (inédite) (1). — *Épithélioma pavimenteux lobulé et corné du larynx. — Trachéotomie. — Ablation ultérieure du larynx; guérison. — Récidive ganglionnaire; nouvelle intervention. — Mort d'influenza*, par M. F. Terrier, chirurgien de l'hôpital Bichat. (Observation rédigée sur les notes de MM. Cuvillier, H. Delagenière et Dagron, internes des hôpitaux.)

Dupuis, Louis, 50 ans, exerçant la profession de marchand des rues, vient en mars 1889 à la consultation de laryngologie de mon collègue et ami, le Dr Gouguenheim, médecin de l'hôpital Lariboisière.

Antécédents. — Ses parents sont morts fort âgés, à 73 et 78 ans; un frère serait mort à 53 ans, à la suite d'une maladie de la gorge qui durait depuis 2 ans.

A 8 ans, variole; à 23 et 25 ans, blennorrhagies durant 3 et 4 mois; à 45 ans fistule lacrymale à gauche, opérée à Tenon par le Dr Gillette, et guérie.

En 1885, D... qui était alors maçon, fait une chute d'une hauteur de 21 mètres, et est transporté à l'hôpital Saint-Louis. Placé dans une gouttière de Bonnet, il y resta 3 mois; puis il put se lever, mais les mouvements de flexion de la colonne vertébrale vers les lombes, sont impossibles. Aussi dut-il quitter son métier et se faire marchand des rues.

(1) Un résumé de cette observation a été communiqué par M. Terrier à la Société de chirurgie, dans la séance du 19 mars 1890.

En 1886 et 1887, il dit avoir eu de nombreux boutons dans la barbe, et jusque dans les fosses nasales. Ces accidents furent surtout accusés pendant l'hiver.

En mai 1887, D... s'aperçut peu à peu qu'il perdait la voix ; d'ailleurs, il n'en souffrait pas, et continua ses habitudes alcooliques.

En janvier 1889, douleurs assez vives du côté de la gorge, qui durèrent jusqu'en mars, époque à laquelle le malade se décida à consulter à Lariboisière.

Enroué depuis longtemps, soit environ deux années, D... se plaint d'une dyspnée qui ne date que de quelques semaines ; du reste, l'état général est excellent et le faciès très coloré. La voix est rauque et le malade fait entendre un léger bruit de cornage pendant la respiration.

Au laryngoscope : l'épiglotte est normale, à peine injectée : la région aryténoïdienne augmentée de volume à droite seulement ; de ce côté, on ne peut reconnaître le cartilage de Santorini, et la tuméfaction a non seulement envahi la région aryténoïdienne, mais elle dépasse légèrement le bord du larynx.

L'infiltration gagne aussi le vestibule, la corde vocale inférieure absolument immobile. Cette tuméfaction n'est pas uniforme, la surface des parties infiltrées est légèrement mamelonnée. Notons que toutes les parties malades sont d'un rouge sombre très accusé.

Le côté gauche du larynx paraît à peu près normal ; pas de déformation, intégrité de l'éminence santorinienne et de la corne vocale inférieure très mobile.

Rien d'anormal du côté du pharynx ; il n'y a pas d'adénopathie cervicale appréciable au palper.

Le malade se plaint d'une légère dysphagie, mais s'alimente bien ; parfois il souffre et salive peu, sauf quand la respiration devient pénible ; dans ces cas, surviennent des quintes de toux avec expectoration filante, sans couleur ni odeur. Ces phénomènes résultent aussi d'un examen prolongé du larynx.

En présence de l'*unilatéralité* de la lésion, de la coloration rouge foncé très accentuée des parties tuméfiées, de l'irrégularité déjà assez marquée de leur surface, des douleurs et des quintes de toux avec salivation, M. le Dr Gouguenheim diagnostique un *cancer intrinsèque du larynx*, probablement un épithélioma.

On institua un traitement consistant en : applications calmantes à la surface des parties malades, et en application d'iodure de potassium et d'opium. Ce traitement n'amena aucun résultat valable ; on dut même faire cesser l'usage de l'iodure qui semblait exaspérer les douleurs et l'expectoration.

D... continua à travailler pendant quelque temps, venant de temps en temps à la consultation de laryngologie ; mais l'état s'aggravait chaque jour, les douleurs irradiaient vers les oreilles, la constriction de la gorge, la gêne

respiratoire augmentèrent, des accès de suffocation éclatèrent surtout la nuit, aussi D... se décida à entrer dans le service du Dr Gouguenheim à Lariboisière, le 6 mai 1889.

L'examen laryngoscopique mal toléré fait constater un accroissement de la tumeur droite; mais le côté gauche est resté intact et la cavité laryngienne semble effacée par le développement du néoplasme qui offre un aspect bosselé assez caractéristique.

Les douleurs sont plus vives, lancinantes, s'irradiant dans les parties voisines; l'expectoration muqueuse est fréquemment striée de sang. Le larynx, exploré par la palpation, paraît augmenté de volume, mais on ne trouve pas de trace d'adénopathie cervicale. Bien que le malade ait sensiblement maigri, il mange assez facilement, et l'appétit est conservé.

D... est un alcoolique, il présente de l'athérome artériel et surtout de l'aorte; les poumons et les autres viscères paraissent normaux.

Pour parer aux accidents de la suffocation imminente, la trachéotomie est faite le 7 mai, c'est-à-dire le lendemain de l'entrée du malade dans le service du Dr Gouguenheim. Cette opération fut faite sans chloroforme, et l'ouverture trachéale fut pratiquée immédiatement au-dessous du cricoïde.

Les suites de l'opération furent bonnes, et l'opéré se rétablit assez vite

Toutefois, les douleurs irradiées, les quintes de toux, la salivation excessive, persistaient et rendaient la vie du patient fort pénible.

Peu après son opération, D... fut atteint d'érysipèle; le début de cette affection se fit au niveau des bords de la plaie trachéale. Cet accident qui s'étendit vers le cou et la poitrine ne dura d'ailleurs qu'environ une semaine, et la rougeur et la tuméfaction des téguments de la région thoracique antérieure persistèrent assez longtemps.

Sur le conseil de mon ami, le Dr Gouguenheim, D..., dont l'état général s'aggravait, avec des souffrances incessantes, s'adressa à moi pour lui faire l'extirpation du larynx.

Il entra dans mon service, le 24 juin 1889.

Pendant les premiers jours on s'efforça de traiter l'érythème de la paroi thoracique par des pansements boriqués. Puis on fit l'examen des urines qui furent trouvées normales en quantité et en qualité.

Enfin M. Gouguenheim pratiqua un examen complet de la poitrine et conclut à une intégrité absolue de l'appareil cardio-pulmonaire.

Voici le résultat laryngoscopique fait le 25 juillet 1889 :

L'épiglotte apparaît normale, mais ses replis sont suivis difficilement en arrière. Ils semblent se perdre du côté droit sur une masse grosse comme le pouce, qui fait saillie dans la cavité laryngienne. Cette masse a un aspect blanc rosé, œdémateux ; nulle part on y trouve d'ulcération. L'ouverture du larynx a une forme triangulaire ; elle est déjetée du côté gauche ; la muqueuse y est aussi blanchâtre. De ce côté gauche, on aperçoit la saillie blanche formée

par le cartilage aryténoïde. En cherchant à faire contracter les muscles du larynx du malade, en lui disant d'émettre des sons graves, on ne peut, en aucune façon, arriver à voir les cordes vocales inférieures.

Le diagnostic de *cancer du larynx* est confirmé et l'opération résolue pour le lendemain matin.

Opération, le 26 juillet 1889. — Je fus aidé par MM. Hartmann, prosecteur à la Faculté de médecine, et H. Delagenière, interne du service. Mon élève et ami, le Dr Péraire donna le chloroforme.

La trachéotomie faite d'urgence, ayant été pratiquée très haut, je fus fort gêné pendant l'opération et je dus enlever le larynx en *deux temps*.

Le malade endormi par sa canule ordinaire, on substitua à celle-ci la canule de Trendelenburg, ce qui provoqua des accès de toux assez gênants pour l'opérateur. L'anesthésie fut continuée à l'aide d'un tube en caoutchouc adapté à la canule de Trendelenburg, tube se terminant par un pavillon métallique sur lequel est tendue une toile assez fine, qu'on humecte de chloroforme.

On fit une incision médiane, allant de la partie supérieure de l'os hyoïde jusqu'à la partie supérieure du pavillon de la canule de Trendelenburg, c'est-à-dire jusqu'au cartilage cricoïde, exclusivement. Cette incision saigne peu et quelques pinces à pression sont placées sur des artérioles. En bas de l'incision précédente, à droite et à gauche, j'incisai transversalement les téguments dans une étendue de 3 à 4 cent. de chaque côté. Il y a un peu plus de vaisseaux lésés, surtout des veines qui donnent assez de sang lors des efforts de toux du patient; tous ces vaisseaux sont saisis avec des pinces à pression.

A l'aide du bistouri d'abord, puis de la sonde cannelée de Nélaton, enfin avec le doigt indicateur, j'incisai et déchirai les adhérences des ailes du cartilage thyroïde avec les parties voisines. Ici encore, il s'écoula pas mal de sang, par suite des efforts de toux de l'opéré. De plus, et cela est important à noter, malgré les insufflations répétées de la double chemise en caoutchouc de la canule de Trendelenburg, celle-ci n'a jamais parfaitement obturé la trachée, et il s'est écoulé toujours un peu de sang dans le conduit trachéal, d'où les accès de toux et l'expectoration de mucus sanglant par la canule, d'où enfin les bulles d'air, qui sont passées incessamment par la plaie dès que le larynx fut intéressé.

Les parties latérales du thyroïde libérées, j'essayai mais en vain de libérer de même le cricoïde, situé, comme nous l'avons déjà fait remarquer, juste au-dessus de l'ouverture faite pour placer la canule à trachéotomie. C'est alors que je résolus de pratiquer l'extraction du larynx en deux temps. Dans ce but, je coupai en travers la membrane crico-thyroïdienne, et relevant le cartilage thyroïde en haut, je le disséquai et l'enlevai en agissant de bas en haut.

La section de la membrane crico-thyroïdienne fut difficile ; elle était épaissie et en partie ossifiée ; de plus, elle donna du sang en nappe, d'autant qu'à ce moment, l'opéré eut quelques quintes de toux. Une grosse veine fut ouverte et saisie par une pince américaine ; d'autres pinces furent placées sur les parties saignantes. Cette section faite, le cartilage thyroïde fut saisi avec des pinces à griffes, et fut attiré en avant, malheureusement, l'une de ces pinces, trop faible, se brisa et on dut lui substituer une pince à griffes de Richelot plus solide.

Alors, soit en coupant, soit plutôt en déchirant les tissus, le cartilage thyroïde et les deux arytènoïdes furent relevés de bas en haut. Arrivé à sa partie supérieure, j'ouvris le pharynx à coups de ciseaux, et je sectionnai les parties au niveau de la base de l'épiglotte qui fut laissée en place.

Il s'écoula une notable quantité de sang par cette section des parties molles et le sang reflua jusque dans la bouche et le nez. On épongea, plaça des pinces, et on comprima un peu les tissus, si bien que l'écoulement sanguin se modéra beaucoup.

Je m'efforçai de faire l'hémostase définitive en plaçant des ligatures sur les vaisseaux lésés, et je plaçai ainsi 6 ou 8 fils au plus.

La base de l'épiglotte saignant toujours un peu, il en résulte une gêne dans les manœuvres opératoires, et pour y remédier, avec des pinces à pression, placées méthodiquement, on écarte à gauche et à droite la muqueuse pharyngienne, le pharynx étant ouvert en avant, et on y place des éponges maintenues par des pinces à pression.

En ce moment, j'ai fait l'extirpation de la partie supérieure du larynx seulement ; il reste encore à enlever le cricoïde, épaissi, induré, en un mot dégénéré.

Pour enlever ce cartilage, il fallut tout d'abord l'isoler latéralement et en arrière, soit à coups de ciseaux, soit avec les doigts. Dans le but de faciliter cet isolement, le cricoïde était saisi et attiré en haut et en avant, à l'aide de deux pinces à griffes de Richelot. Ces manœuvres déterminèrent de violents accès de toux, le sang passa toujours un peu dans la trachée, et, de son côté, l'air s'infiltrait dans l'étroit orifice du cricoïde. C'est alors que pour terminer l'enlèvement des parties malades, je dus retirer la canule de Trendelenburg, attirer le cricoïde en avant et en dehors, inciser sur la ligne médiane au-dessus et au-dessous du trajet du tube à trachéotomie jusqu'à la trachée, de façon à ouvrir celle-ci largement. Pour m'assurer de suite de la respiration, la paroi antérieure de la trachée largement ouverte fut fixée à la peau du cou par des points de suture en fils d'argent ; je plaçai d'abord trois points de chaque côté, puis trois autres, etc., en tout 12 points ; un 13e fut ajouté plus tard. La trachée ainsi ouverte et fixée, je pus alors en séparer facilement et avec le thermocautère, le cricoïde déjà sectionné dans le milieu de de son arc antérieur.

D'autres sutures intermédiaires à celles d'argent furent faites encore (3 ou 4) dans le but d'adosser intimement la muqueuse trachéale à la peau du cou ; ces sutures furent pratiquées avec du crin de Florence.

Notons que toute la partie des téguments correspondant au trajet de la canule fut réséquée avec soin.

Quelques ligatures de soie furent placées sur les vaisseaux qui avaient été primitivement saisis par des pinces hémostatiques.

Nous nous occupâmes alors du pharynx ; il fut nettoyé avec soin et on enleva le sang et les caillots avec des éponges montées sur des pinces à pression ; la muqueuse, déjà saisie et maintenue des deux côtés par des pinces à pression, fut réunie de chaque côté aux téguments du cou, de façon à constituer une sorte de gouttière ouverte en avant et en bas. Quatre à cinq points furent ainsi placés à droite et à gauche, un autre à la partie inférieure de la gouttière et comprenant un repli de la muqueuse de façon à compléter l'infundibulum de l'extrémité supérieure de l'œsophage. Une sonde uréthrale n° 24, en caoutchouc rouge, fut fixée à demeure dans l'œsophage, à l'aide d'un crin de Florence passant par la paroi de la sonde et les téguments du cou.

Le pansement fut fait avec de la gaze iodoformée placée dans la partie supérieure du pharynx et la remplissant tout à fait. On fit un autre tamponnement entre l'infundibulum œsophagien et l'infundibulum trachéal, toujours avec la gaze iodoformée. Puis quelques doubles de gaze phéniquée furent appliqués au-devant de l'ouverture trachéale ; enfin on mit un peu d'ouate hydrophile phéniquée à la partie supérieure de la plaie.

L'opération, assez difficile, a duré 1 heure 55 minutes ; l'anesthésie a nécessité l'emploi de 49 grammes de chloroforme.

Examen de la pièce anatomique, par M. H. Delagenière, interne du service. Elle se compose de deux parties successivement enlevées ; l'une principale, l'autre secondaire.

Partie principale. — La face antérieure de cette partie n'est autre que la face antérieure du cartilage thyroïde ossifié et qui a été complètement privé de son péricondre. Ce cartilage est fracturé en plusieurs endroits par les pinces de Museux ou de Richelot qui ont servi à le maintenir.

La face postérieure présente les deux bords postérieurs du cartilage thyroïde surmonté des petites cornes. Les grandes cornes ont été sectionnées en bas de la pièce. Entre les deux saillies formées par les reliefs des deux bords postérieurs, on aperçoit un quadrilatère de muqueuse mesurant 2 cm. de côté, qui n'est autre que la portion de la muqueuse du pharynx qui tapisse les cartilages aryténoïdes. En bas cette muqueuse a été sectionnée transversalement, sur le même plan que le reste du larynx.

La base de la pièce représente une section transversale ayant passé par le bord inférieur du cartilage thyroïde, et ayant sectionné les grandes

cornes de celui-ci. Cette section permet d'apercevoir les cordes vocales inférieures très œdématiées et entièrement rapprochées l'une de l'autre.

Le sommet de la pièce répond à la base du larynx ; sur la ligne médiane et d'avant en arrière, on aperçoit : le sommet de l'épiglotte et ses freins, venant obturer l'angle situé au-dessus de la pomme d'Adam ; en arrière la section de l'épiglotte, derrière, l'orifice du larynx, rejeté du côté gauche, d'aspect triangulaire et admettant à peine dans son ouverture une plume de corbeau. Enfin en arrière de cet orifice on trouve une masse constituée par les deux cartilages aryténoïdes et les replis aryténo-épiglottiques œdématiés, surtout celui du côté droit.

Cette tumeur, de la grosseur d'une noix, est tapissée par une muqueuse intacte mais œdématiée : à gauche cette tumeur offre la saillie blanche de l'aryténoïde tandis qu'à droite cette saillie n'existe plus, mais est remplacée par une *tumeur* faisant saillie dans l'orifice laryngien et l'ayant dévié du côté gauche.

Sur les côtés se trouvent les bords supérieurs des ailes du cartilage thyroïde.

Si l'on ouvre le larynx en avant, on trouve que la muqueuse qui tapisse cette surface est blanchâtre et œdématiée.

La glotte respiratoire n'existe plus car les deux cartilages aryténoïdes sont absolument en contact. En outre, au niveau de ces cartilages la muqueuse prend un aspect granuleux, qu'elle n'a pas ailleurs ; du côté droit cette muqueuse offre une saillie bien plus considérable qu'à gauche ; ces deux saillies sont allongées verticalement. La saillie de droite, la plus grosse, est limitée par deux sillons, l'un externe, profond, anfractueux, au fond duquel la muqueuse présente des ulcérations fongueuses, petites mais très nombreuses ; l'autre sillon médian qui n'est autre que le vestige de la glotte respiratoire. La saillie de gauche ne présente rien de particulier : la muqueuse qui la tapisse paraît simplement œdématiée ; toutefois, avec la loupe on y découvre de petits mamelons qui deviennent d'autant plus nombreux et distincts qu'on se rapproche des sillons.

Partie accessoire. — Elle est très difficilement reconstituée, et se compose de portions de cartilage ossifié, recouvertes de muqueuses. Cette partie a été fort altérée par les tractions qu'on lui a fait subir et répond au cartilage cricoïde plus ou moins brisé et déformé.

Examen histologique. — Il fut fait par le Dr Poupinel qui reconnut que la tumeur située à droite et empiétant un peu à gauche était formée par de l'*épithélioma pavimenteux lobulé et corné.*

Le malade est assez tranquille jusque vers 4 heures du soir ; à ce moment, la muqueuse trachéale se gonfle, obstrue le calibre du conduit, et détermine des accès de suffocation. Une canule est mise immédiatement dans la trachée, et tous les accidents cessent. Soif assez vive, calmée en partie par du grog froid injecté par la sonde placée dans l'œsophage.

Le soir. T. 37° ; état général excellent.

27 juillet. Agitation la nuit ; soif vive ; il a pris une demi-bouteille de champagne et deux potions de Todd. La face est vultueuse, mais la respiration très facile. T. 38°,5.

On change le pansement et laisse la sonde en place ; sauf un peu de gonflement de la muqueuse au niveau des sutures, tout est fort bien.

On donne un peu de lait, du champagne et du Todd.

Le soir, T. 39°, mais l'état général est bon.

Le 28. T. matin 38°,1 ; soir, 38°,5. Nuit plus calme, la soif persiste : champagne et potion de Todd.

On renouvelle le pansement; deux fils d'argent sont enlevés ; la sonde s'étant bouchée, on y injecte un peu d'eau pour la déboucher.

Lait et bouillon, Todd dans la journée.

Le 29. T. matin 37°,8, soir 38°,4. Le pansement toujours souillé par les mucosités qui sortent autour de la canule, est changé. La plaie est en très bon état, un peu tuméfiée.

A partir de ce jour, on donne par la sonde : 2 litres de lait dans lesquels on délaie 2 œufs et trois cuillerées de poudre de viande. Le malade prend encore 1/2 litre de bouillon, 24 centilitres de vin ordinaire, 12 centilitres de Bagnols et 200 grammes de potion de Todd.

Le 30. T. matin 37°,6, soir 38°,6. Pansement. Deux fils d'argent sont enlevés. États général et local excellents

Le 31. T. matin 38°,1, soir 38°,6. Rien à noter.

1er août. T. matin 38°,2, soir 38°,6. Très bon état général. Pansement.

Le 2. T. matin 38°,4, soir 38°,2. Pansement. Un fil d'argent situé sous la canule tombe seul.

Le 3. T. matin 37°, soir 37°,4. Le malade expectore beaucoup de mucosités, ce qui force à changer journellement le pansement.

La sonde de l'œsophage tend à se déplacer ; l'anse de crin de Florence qui la tient ayant sectionné la peau, on enlève le fil et on fixe la sonde avec une ficelle passée autour du cou.

Le 5. Pansement. Un fil d'argent prêt à tomber est enlevé. La plaie a très bon aspect.

Le soir dyspnée légère, sans cause connue, calmée par l'application de 30 ventouses sèches.

L'alcoolisme de l'opéré explique les cauchemars qui l'importunent la nuit.

Le 17. Léger mouvement fébrile sans cause, le soir. Il y a toujours hypersécrétion du liquide trachéal.

Le 20. Toujours écoulement de mucosités qui fatiguent le malade, déterminant des accès de toux répétés.

Le 27. Très bon état local ; le haut de la plaie du pharynx commence à se réunir et l'opéré peut déjà avaler un peu quelques aliments pris par la

bouche ; une partie passe par la plaie et une autre pénètre dans l'œsophage.

La toux et l'expectoration ont notablement diminué.

Le malade qui s'alimente bien, ayant encore ajouté 2 œufs et 24 centilitres de vin à son régime, pèse 70 kilog. 300 gr.

10 septembre. D. commence à s'alimenter assez bien par la bouche ; on retire la sonde de l'œsophage et on cautérise au nitrate d'argent les bords de la plaie pharyngienne sus-trachéale.

Le malade pèse 72 kil. 500.

20 septembre. La plaie continue à se fermer.

L'état général est excellent. D... pèse 73 kil. 300.

1er octobre. Les accès de toux provoquent de temps en temps l'expectoration de stries sanglantes, dues à des érosions des bourgeons charnus nés sur le trajet de la canule. Celle-ci altérée et sulfurée surtout est changée. En même temps on retire deux ou trois anses de crins de Florence encore restées en place.

Tous les tissus voisins de la plaie trachéale sont sains et souples. L'état local et l'état général sont excellents. D... peut manger et avaler du pain sans difficulté.

Le 15. D... pèse 74 kil. et se porte très bien.

1er novembre. La canule que porte le malade est trop longue et a déterminé un peu plus de toux que normalement et une dysphagie légère, lorsque les aliments ingérés sont solides.

Le 12. La toux persiste et la dysphagie aussi ; la canule nouvelle n'est pas encore arrivée.

Le 15. On constate au côté droit du cou la présence d'un petit ganglion.

La canule est remplacée par une autre plus petite et très simple qu'on enlève chaque jour pour la nettoyer.

Le 20. L'orifice trachéal est bien net ; les bords en sont sains ; autour on remarque quelques brides cicatricielles. On ne trouve aucun point induré ni douloureux. Au-dessus de la plaie trachéale, il existe une petite fistule pharyngienne admettant une sonde cannelée avec facilité. Sur le bord de cette fistule, se trouve un petit bourgeon charnu.

Rien d'anormal dans la bouche.

Dans la région cervicale, à droite, sous le sterno-mastoïdien, à la hauteur de la plaie opératoire, existe un ganglion gros comme un œuf de pigeon, qui a rapidement augmenté de volume dans ces derniers jours.

La respiration se fait bien. Quelques accès de toux de temps en temps, plus violents au moment des repas, lorsque quelques gouttes de liquide s'engagent dans la fistule pharyngienne. L'expectoration est fréquente ; le malade rend par sa canule une assez grande quantité de mucus.

Le premier et le deuxième temps de la déglutition se font bien ; le troisième temps est plus pénible ; les aliments un peu volumineux sont avalés

difficilement : les liquides passent en partie par la fistule pharyngienne que D... obture avec de l'ouate pendant son repas. Les digestions stomacale et intestinale sont excellentes ; les urines sont normales.

L'état général est très bon. Le malade est assez gai ; il aide au service, aux pansements ; comme il est intelligent, il se fait facilement comprendre par gestes. Son état moral est excellent : il n'a que quelques instants de découragement, au moment de ses quintes de toux. Il se trouve très heureux en comparant son état depuis l'opération à ce qu'il était avant.

Le 25. Le ganglion cervical se ramollit et augmente toujours de volume : on se décide à l'enlever.

Le 28. Opération.

Incision sur le bord postérieur du sterno-mastoïdien droit. On arrive ainsi sur un ganglion ramolli qui se déchire et laisse écouler un liquide sanieux assez abondant. Grattage de la poche avec la curette. Lavage au chlorure de zinc au 1/10. Fermeture d'une partie de la plaie. Drainage. Pansement iodoformé.

On enlève aussi le petit bourgeon situé à l'orifice trachéal.

D'après le Dr Poupinel qui fait l'examen microscopique des parties enlevées, le ganglion serait constitué par l'*épithélioma pavimenteux lobulé corné et muqueux*. Mais il ne peut pas affirmer qu'il y ait récidive au niveau de la plaie opératoire. En effet, le petit bourgeon enlevé au bord de la fistule est de la peau à épiderme enflammé, épaissi ; mais l'irritation produite par les sutures autrefois mises en place à ce niveau et par le passage des mucosités et des aliments suffit pour expliquer les altérations cutanées.

Le 29. T. matin 37°,2, soir 38° ; écoulement de liquide abondant d'odeur fétide. On renouvelle le pansement.

Le 30. T. matin 37°,8 ; soir 37°,8.

1er décembre. T. matin 37°,3 ; soir 38°.

Le 2. T. matin 37° ; soir 37°,3. Depuis l'opération, le pansement a été renouvelé tous les jours ; il s'écoule toujours beaucoup de liquide. Le malade mange bien ; bon état général.

Le 10. Même état au niveau de la plaie cervicale. Le clapier rétro-mastoïdien paraît s'étendre et envahir tout le côté droit du cou. Le pansement est toujours renouvelé chaque matin.

Le malade n'a plus en ce moment ces expectorations bronchiques abondantes. La canule est enlevée tous les jours et nettoyée avec soin. Son introduction dans la trachée se fait facilement chaque fois.

Bon appétit ; bonne déglutition.

Le 24. Le matin, le malade va assez bien, il n'y a rien d'anormal. Dans l'après-midi la respiration devient difficile : application de ventouses sèches sur le thorax. Dans la soirée la dyspnée augmente : il y a de la cyanose, de la suffocation, du tirage : le malade est pris de frisson à 8 heures ; à ce

moment la muqueuse trachéale est très gonflée ; elle forme chémosis au pourtour de l'orifice. M. H. Delagenière appelé, enlève la petite canule et en met une plus longue. Il y a une amélioration passagère, puis les accès recommencent. On replace la petite canule et on prescrit : 40 ventouses sèches : 1 gr. 50 de sulfate de quinine. Il y a un peu d'amélioration jusqu'à 2 heures du matin. A ce moment, le malade est repris de dyspnée violente, il se sauve de son lit, asphyxie et meurt quelques minutes après.

Le 16. *Autopsie.*

Visage cyanosé, bouche écumante. Mucus abondant au pourtour de l'orifice trachéal.

On détache avec soin et simultanément le conduit laryngo-trachéal avec la langue, ainsi que l'œsophage et la moitié inférieure du pharynx.

Sur le côté droit du cou, existe un vaste clapier situé derrière le sterno-mastoïdien et allant jusque dans les muscles de la nuque. Pas de ganglions dégénérés dans la région cervicale.

On ne note rien de particulier du côté des viscères thoraciques et abdominaux. Signalons cependant de la congestion pulmonaire.

Il n'y a pas de généralisation à distance de la tumeur laryngée.

L'intérêt de l'autopsie porte sur la pièce qui a été enlevée de la région cervicale antérieure. Cette pièce a été disséquée et présentée à la Société anatomique par M. Dagron.

L'orifice trachéal ne présente rien de spécial après la mort. Il est situé au fond d'une dépression de la surface cutanée ; il est large de 1 centimètre de diamètre environ, entouré de brides fibreuses irrégulières. Son pourtour s'est induré dans ces derniers temps.

Pour examiner les nouveaux rapports de la trachée et de l'œsophage, la pièce a été débarrassée des parties molles voisines (tissu cellulaire, muscles, vaisseaux) qui ne présentent aucune particularité. Puis on a fait une coupe antéro-postérieure passant par le plan médian ; enfin, on a étalé chaque surface de coupe, la partie antérieure de la pièce servant pour ainsi dire de charnière.

On voit ainsi la coupe de la langue à la partie supérieure, puis la coupe de l'épiglotte, celle des tissus qui ont envahi la plaie du larynx, enfin celle de la trachée et de l'œsophage, ce dernier se trouvant assez fortement rejeté à gauche, exagérant ainsi sa situation anatomique.

La trachée est saine dans sa partie inférieure ; au-dessous de la portion qui vient se terminer à l'orifice cutané et qui était en rapport avec la canule, il existe une légère dilatation. La paroi postérieure du tube trachéal s'épaissit de plus en plus, à mesure qu'on se rapproche de la partie supérieure où elle atteint un centimètre d'épaisseur. Au niveau de la portion qui était en contact avec la canule, la structure de la trachée est changée du tout au tout et

remplacée par du tissu néoplasique qui n'est autre que du cancer. Là, la muqueuse a perdu sa structure et prend un aspect villeux.

L'examen histologique des tissus situés dans le voisinage trachéo cutané a été fait au laboratoire de M. le professeur Mathias Duval, par M. F. de Grandmaison, aide-préparateur, et ils ont été reconnus formés par de l'épithélioma cylindrique

Le pharynx présente à peu près sa conformation et son volume : il se divise en bas en deux parties, par un canal qui continue sa direction, c'est l'œsophage, et un autre canal qui le fait communiquer avec l'orifice trachéal, c'est l'ancien trajet de la sonde œsophagienne, demeuré fistuleux jusqu'à la mort.

L'œsophage est très rétréci en haut ; il ne mesure plus que 5 millimètres de diamètre. Là ses parois sont considérablement épaissies, dures, et formées de tissu cancéreux. Peu à peu en descendant, il augmente de calibre et ses parois deviennent moins épaisses. Il adhère fortement en haut à la trachée ; au niveau de la bifurcation de la trachée on retrouve le tissu cellulaire lâche qui sépare normalement les deux conduits.

Sous l'épiglotte et l'os hyoïde, se trouve encore sur la coupe, une large surface cancéreuse.

Obs. CX (1). — *Extirpation du larynx sans trachéotomie préalable*, par M. Périer.

Il s'agit d'un homme de 66 ans qui, depuis le mois de septembre 1888, présente des troubles laryngés.

En janvier 1890, ce malade entre dans le service de M. Gouguenheim, qui constate la présence d'une végétation en chou-fleur sur la corde vocale gauche. A trois reprises, on enlève par voie endo-laryngée, des fragments de la tumeur, et, l'examen histologique ayant révélé la nature cancéreuse de cette tumeur, le malade passe dans le service de M. Périer pour y subir la laryngectomie totale. Celle-ci est pratiquée le 5 mars de la façon suivante : A un travers de doigt au-dessous du cartilage cricoïde, incision transversale allant d'un sterno-mastoïdien à l'autre et comprenant la peau et le tissu cellulaire jusqu'à l'aponévrose. Puis, entre le cartilage thyroïde et l'os hyoïde, autre incision transversale jusqu'à la membrane thyro-hyoïdienne. Ces deux incisions sont réunies par une troisième verticale et médiane. Les deux volets latéraux ainsi formés sont disséqués au ras des cartilages et rabattus de chaque côté. Puis, après avoir traversé la trachée avec un fil destiné à la maintenir et à l'attirer en avant, M. Périer sectionne transversalement le conduit laryngo-trachéal entre le cartilage cricoïde et le premier

(1) *Société de chirurgie*, 19 mars 1890.
Voir encore : *Annales des maladies de l'oreille et du larynx*, juin 1890, p. 357.

anneau de la trachée. Cette dernière est vivement attirée en avant, et dans son orifice on introduit rapidement une canule conique l'obturant bien et mise en rapport, par l'intermédiaire d'un tube en caoutchouc, avec une sorte d'entonnoir. C'est par cette voie qu'à partir de ce moment on continue l'anesthésie chloroformique.

Soulevant alors fortement l'extrémité inférieure du larynx, M. Périer décolle soigneusement ce dernier de bas en haut de la paroi antérieure du pharynx jusqu'à l'insertion de l'épiglotte. Les parties à ce niveau, étant complètement saines, le larynx est sectionné en ce point transversalement : on ne laisse en place que l'épiglotte et l'extrémité des grandes cornes du cartilage thyroïde. Le larynx ainsi enlevé, les deux volets cutanés sont remis en place et suturés par leurs brides qui se correspondaient. A l'extrémité supérieure, on laisse béant un large orifice communiquant avec l'arrière-bouche. Ce dernier avait pour but de permettre ultérieurement l'application d'un larynx artificiel se rapprochant le plus possible des conditions normales et ramenant l'air expiré par la bouche. Le malade parut se remettre rapidement du shock produit par cette opération de longue durée ; mais dans la nuit il mourut subitement, probablement par syncope. L'autopsie ne révéla rien qui permît d'attribuer la mort à une autre cause. Quant aux lésions du larynx, la pièce montre qu'elles étaient limitées au côté gauche et ne dépassaient pas la ligne médiane. Cependant la tumeur vient se mettre en rapport avec la corde vocale de l'autre côté, cela explique comment à l'examen laryngoscopique, on pouvait croire que le cancer empiétait sur la corde vocale droite.

Obs. CXI (1). — *Laryngectomie*, par M. Demons.

Il s'agit d'un homme atteint d'un épithélioma cylindrique, développé depuis quelques années. La lésion avait successivement envahi le ventricule gauche, la face postérieure du cricoïde, le ventricule droit.

Les cordes vocales supérieures étaient œdématiées ; il n'y avait pas d'engorgement ganglionnaire. Cependant, le ganglion cricoïdien est augmenté de volume. Les principaux phénomènes ont été surtout l'abolition progressive de la voix et un léger cornage dans les derniers mois, malgré un rétrécissement considérable de la cavité du larynx, qui ne représente plus qu'un très petit conduit du diamètre d'une plume d'oie. Le malade a succombé aux suites immédiates de la laryngectomie.

M. Ferron fait observer que dans le courant de l'opération, le malade a présenté un ralentissement progressif des battements du cœur ayant été même jusqu'à la suspension complète des battements. Il suppose que des lésions du pneumogastrique pouvaient expliquer ces troubles cardiaques et

(1) *Journal de médecine de Bordeaux*, n° 46, 15 juin 1890, p. 528.

que la mort rapide pourrait bien tenir à cette lésion nerveuse. (*Société d'anatomie et de physiologie de Bordeaux*, séance du 2 juin 1890.)

Nous devons à l'obligeance de M. le Dr Baratoux la communication des observations suivantes, nous l'en remercions vivement.

Obs. CXII. — Landerer. — Cancer laryngien chez un sujet de 45 ans. Extirpation totale en 1877 ? Mort 4 mois après de récidive.

Obs. CXIII. — Kosinski. — Cancer laryngien chez un homme de 50 ans. Extirpation totale en 1880. Mort.

Obs. CXIV. — Chiarella. — Cancer laryngien chez un homme de 41 ans. Extirpation totale en 1881. Récidive dans les 4 mois.

Obs. CXV. — Maurer. — Épithélioma du larynx chez un sujet de 45 ans. Extirpation totale en 1882. Récidive un an après. Mort dans la suite.

Obs. CXVI. — Gottstein. — Cancer laryngien. Sujet de 49 ans. Laryngectomie totale en 1884. Guérison constatée 3 ans et demi après l'opération.

Obs. CXVII. — Kronlein. — Homme de 57 ans. Cancer du larynx et de la langue. Extirpation totale le 10 septembre 1885. Mort le 17 octobre de pneumonie.

Obs. CXVIII. — Jarodinski. — Cancer du larynx chez une femme de 63 ans. Extirpation totale le 6 novembre 1885. Guérison. Récidive 10 mois après l'opération.

Obs. CXIX. — Axel Iversen. — Cancer du larynx chez une femme de 39 ans. Laryngectomie totale le 3 janvier 1886. Mort.

Obs. CXX. — Axel Iversen. — Cancer ? du larynx. Femme de 27 ans. Extirpation totale le 26 août 1886. Mort.

Obs. CXXI. — Kronlein. — Cancer du larynx et de la langue. Homme de 66 ans. Extirpation totale le 23 août 1886. Mort le 28 août ; œdème généralisé.

Obs. CXXII. — Axel Iversen. — Cancer laryngien chez une femme de 39 ans. Extirpation totale le 11 décembre 1886. Guérison le 18 janvier 1887.

Obs. CXXIII. — Agnero. — Cancer laryngien chez un homme de 58 ans. Extirpation totale en 1886. Mort.

Obs. CXXIV. — Novaro. — Épithélioma du larynx chez un homme de 41 ans. Extirpation totale le 3 mars 1887. Guérison en juin de la même année.

Obs. CXXV. — Labbé. — Épithélioma laryngien. Homme de 56 ans. Extirpation totale le 8 mars 1887. Guérison. Récidive fin juin. Mort le 10 novembre 1887.

Obs. CXXVI. — Novaro. — Homme de 72 ans. Épithelioma laryngien. Extirpation totale le 14 juillet 1887. Guérison en août 1887.

Obs. CXXVII. — Billroth. — Extirpation totale du larynx pour un carcinome de cet organe. Mort la nuit même de syncope.

Obs. CXXVIII. — Bergmann. — Extirpation complète du larynx à un homme atteint d'épithélioma de cet organe. Opération le 15 novembre 1887. Mort le 21 novembre de pneumonie.

Obs. CXXIX. — W. T. Bull, de New-York. — Extirpation totale du larynx pour un épithélioma en 1887. Guérison en août 1887.

Obs. CXXX. — Krajewski. — Cancer laryngien. Homme de 51 ans. Extirpation totale le 1er décembre 1887. Mort neuf mois après.

Obs. CXXXI. — Bohmer. — Extirpation totale du larynx pour cancer. Mort en 12 heures par œdème pulmonaire.

Obs. CXXXII. — Sokotowski. — Homme de 62 ans. Cancer du larynx. Extirpation totale. Mort 8 semaines après de pneumonie.

Obs. CXXXIII. — Chiarella. — Homme de 72 ans. Cancer laryngien. Extirpation totale. Mort huit mois après.

Obs. CXXXIV. — Chiarella. — Sujet de 65 ans. Cancer du larynx. Extirpation totale; mort treize mois et demi après par asphyxie.

Obs. CXXXV. — Chiarella. — Sujet de 54 ans. Extirpation totale du larynx en 1887 pour cancer. Mort en quatre semaines de pneumonie.

Obs. CXXXVI. — Tchmiegelow. — Cancer du larynx chez un sujet de 48 ans. Extirpation totale. Guérison constatée 9 mois 1/2 après.

Obs. CXXXVII à CXLI. — Pelechin, de Saint-Pétersbourg. — Cet auteur parle de cinq extirpations totales pour cancer du larynx. Dans 4 cas, la mort serait arrivée au bout de quelques jours ; dans le cinquième cas, elle serait arrivée cinq mois après l'opération.

Obs. CXLII — Scheede. — Cancer du larynx chez un homme de 65 ans. En août 1887, on enlève le larynx et trois anneaux de la trachée. Récidive un an après. A ce moment on enlève deux autres anneaux de la trachée. Mort en quelques jours de pneumonie après cette seconde opération.

Obs. CXLIII. — Scheede. — Extirpation totale du larynx pour cancer. Il survint chez ce malade, homme de 55 ans, neuf mois après l'opération, une infiltration carcinomateuse dans le côté droit du corps thyroïde.

Obs. CXLIV. — Schmid. — Extirpation totale du larynx en août 1888. Guérison. Le malade était un homme de 30 ans, atteint de cancer ? de cet organe.

Laryngectomies totales pour sarcomes.

Obs. CXLV. — Hjorth, de Christiania. — Homme de 62 ans. Sarcome du larynx. L'extirpation totale de cet organe fut faite en mars ou avril 1889. Guérison trois semaines après. (Cette observation nous a été donnée par M. le Dr Baratoux.)

Obs. CXLVI. — Bottini, de Turin. (*Giornal della R. Academia de medicina di Torino*, n° 14, 20 mai 1875. — Lettre du professeur Massei à Solis-Cohen.) — Sarcome du larynx à cellules rondes et fusiformes chez un homme de 24 ans. Extirpation de tout le larynx, le 6 février 1875 ; l'opération donna lieu à une hémorrhagie abondante et fut suivie d'un érysipèle. Guérison. Le sujet se portait bien en octobre 1884, dix ans après l'opération.

Obs. CXLVII. — Foulis, de Glasgow. (*Lancet*, 13 octobre 1877 et 29 mars 1879.) — Sarcome tenant à la fois du papillome et du sarcome

fuso-cellulaire, chez un homme de 28 ans. Ablation du larynx, à l'exception des cornes supérieures du cartilage thyroïde et de la moitié des cartilages aryténoïdes. Mort 19 mois après l'opération en mars 1879, de phtisie pulmonaire.

Obs. CXLVIII. — Czerny, d'Heidelberg. (Lettre de l'opérateur au Dr Foulis. *Berl. Klin. Wochens.*, 27 juin et 3 juillet 1882.) — Homme de 46 ans, atteint de lympho-sarcome dans et sous les cordes vocales, perforant le cartilage thyroïde, avec envahissement ganglionnaire. Extirpation de tout le larynx et des ganglions malades le 24 août 1878. Cinq opérations ultérieures pour récidive. Mort de récidive avec pleurésie droite en novembre 1879.

Obs. CXLIX. — Caselli et Azzio. (*Bull. del scienc. med. Bologna*, t. IV, 1880. — *Il Raccoglitore medico*, octobre 1879, p. 321.) — Sarcome du larynx, du pharynx, du palais et de la base de la langue chez une femme de 19 ans. Ablation de tout le larynx, le pharynx, la base de la langue, les parties molles du palais et des amygdales, le 20 septembre 1879. Opération laborieuse ayant duré plus de 3 heures. Guérison, maintenue encore en août 1881.

Obs. CL. — F. Lange, de New-York. (*Arch. of Laryng. New-York*, vol. I, p. 36.) — Sarcome du larynx envahissant le pharynx chez un homme de 74 ans. Extirpation totale du larynx, d'une partie de l'os hyoïde et de l'œsophage, le 12 octobre 1879. Mort d'asthénie sept mois après l'opération. Il y avait récidive.

Obs. CLI. — Mac Leod, de Calcutta. (*Lancet*, 26 avril 1884, p. 750.) — Sarcome du larynx à cellules fusiformes et polynucléaires chez un homme de 54 ans. Laryngectomie totale, avec extirpation d'une tumeur du pharynx et du corps thyroïde, ainsi que les ganglions indurés, le 19 septembre 1883. Mort le 5e jour d'hémorrhagie secondaire.

Obs. CLII (1).— *Sarcome fasciculé intra-laryngien. — Trachéotomie préventive*, par le Dr Cadier. — *Extirpation totale du larynx*, par le Dr Léon Labbé.

M. X..., âgé de 59 ans, accuse un mal de gorge chronique depuis environ 4 ans.

Il y a 3 ans, il fut atteint d'aphonie passagère, et il reçut en 1882 les

(1) *Annales des maladies de l'oreille et du larynx*, t. XI, 1885, p. 100.

soins du Dr Krishaber qui pratiqua dans le larynx plusieurs cautérisations à l'aide du galvano-cautère sans parvenir à modifier l'état du malade.

En 1882, le malade fit une saison à la Bourboule, et en 1883 et 1884 il prit les eaux à Cauterets.

Le 19 décembre, il fut soumis à l'examen de M. le Dr Cadier.

A cette époque, l'aphonie était complète depuis 3 mois et la dyspnée qui avait commencé au mois de septembre, s'accentuait de plus en plus. Il existait un peu de cornage et la respiration était fort anxieuse.

L'examen laryngoscopique pratiqué par le Dr Cadier donna les résultats suivants :

L'épiglotte est normale. Presque toute la portion sus-glottique du larynx est remplie par une tumeur bosselée, bilobée, paraissant implantée sur la bande ventriculaire gauche (corde vocale supérieure) et laissant, sur le bord droit, un petit intervalle qui permet d'apercevoir la bande ventriculaire droite saine et par moment la corde vocale droite. Cette tumeur de forme ovoïde mesure un diamètre antéro-postérieur de 2 cent. et demi sur 2 cent. de large.

D'après l'examen des parties voisines, la tumeur doit avoir son point de départ et son implantation sur la bande ventriculaire gauche.

Il existe quelques mouvements de l'éminence aryténoïde droite, mais la gauche est rouge, gonflée et refoulée par la tumeur qui l'écarte et la rend immobile.

Le Dr Cadier diagnostique une tumeur épithéliale de la bande ventriculaire gauche et il conseille de pratiquer la trachéotomie, comme opération préalable, puis l'extirpation ultérieure de cette tumeur par les voies naturelles au moyen de la pince et du galvano-cautère.

Le malade n'accepta pas d'abord cette proposition et ce ne fut que le 20 janvier, alors qu'il éprouvait déjà un peu de difficulté pour avaler et de véritables accès de suffocation, qu'il se décide à se faire opérer.

Le 20 janvier, le Dr Cadier pratiqua la trachéotomie. Pendant 24 heures, le malade respire bien, mais le lendemain l'introduction de la canule fut empêchée par des petites végétations qui obstruaient la plaie trachéale. Celle-ci avait été faite au niveau du deuxième anneau de la trachée.

M. Cadier enleva une partie de ces végétations avec la pince, puis cautérisa le reste avec le galvano-cautère. A partir de ce moment l'introduction de la canule se fit très bien et la respiration fut très facile.

Le 23 janvier, le malade se plaint d'avoir eu froid, il tousse, et l'on constate l'existence d'une double broncho-pneumonie qui met sa vie en danger pendant quelques jours.

Le 1er février, l'amélioration est très marquée, et l'état général redevient meilleur et se maintient jusqu'au 15 février.

A partir de ce moment, le malade se plaint d'un peu de dysphagie.

L'examen laryngoscopique permet de constater que la tumeur est d'un tiers plus volumineuse qu'elle ne l'était il y a 2 mois et qu'elle vient faire saillie au-dessus des éminences aryténoïdes.

Quelques jours après, la dysphagie augmente et le malade éprouve une douleur des plus vives au niveau de l'oreille gauche.

La respiration se fait toujours très bien par la canule.

A partir du 20 février, M. Cadier constate une augmentation sensible et continue de la tumeur ; la dysphagie s'accentue dans des proportions considérables.

A ce moment, M. Cadier prévient la famille du malade que, vu l'augmentation du volume de la tumeur, son extirpation par les voies naturelles deviendra impossible, et qu'il serait nécessaire d'avoir recours à une opération plus radicale.

C'est à cette époque, le 28 février, que le Dr Labbé fut appelé par M. Cadier à examiner avec lui M. X...

L'examen laryngoscopique nous montra une tumeur remplissant tout le ventricule du larynx, et faisant déjà saillie en arrière, du côté du pharynx, en recouvrant les éminences aryténoïdes qu'elle cache entièrement.

L'épiglotte est relevée fortement.

L'orifice du larynx est fermé d'une façon à peu près absolue, et la saillie, du côté du pharynx, est assez considérable pour donner lieu à une dysphagie bien marquée, et rendre presque impossible l'introduction de la sonde œsophagienne. Il n'existe aucun engorgement ganglionnaire.

Le malade a une salivation très abondante et continuelle nuit et jour. Il éprouve de très violentes douleurs au niveau des deux oreilles, et chaque mouvement de déglutition est accompagné de souffrances horribles.

Son état est tellement pénible, qu'il demande avec instance à être débarrassé de son mal, à l'aide d'une opération.

En présence de cet état qui menace immédiatement la vie du malade, au milieu d'atroces souffrances, l'extirpation par les voies naturelles ne paraissant pas réalisable, à cause du grand volume de la tumeur, M. Cadier et moi nous proposons de pratiquer l'extirpation totale du larynx. Cette proposition est acceptée par le malade et sa famille.

L'opération devait être faite le 7 mars. A ce moment le malade ne pouvait plus avaler que quelques gorgées de liquide.

Un instrument spécial, la canule de Trendelenburg, très utile pour faciliter l'opération, ayant été construite avec quelques défectuosités, il fallut remettre l'opération au 12 mars.

Dans cet intervalle, du 7 au 12 mars, la dysphagie avait augmenté dans des proportions considérables : la partie supérieure de la tumeur, sortie du larynx, avait trouvé dans le pharynx une large place pour s'épanouir et avait oblitéré d'une façon complète le canal pharyngo-œsophagique. Le 11 mars,

le malade ne pouvait plus rien avaler et était menacé de mort imminente par inanition.

Ce fut dans ces conditions d'urgence absolue que je pratiquai l'opération, le matin du 12 mars, avec le concours de MM. les Drs Cadier, Rémy, Gouël, Ch. Labbé, Loiseau, Chauveau, et de M. Aubry, fabricant d'instruments de chirurgie.

Le malade fut endormi en plaçant la compresse de chloroforme au niveau de la canule trachéale. On parvient à une anesthésie très satisfaisante qui permet d'atténuer les douleurs, surtout au début de l'opération ; malheureusement le voisinage de la canule trachéale et du champ opératoire rend assez difficile l'administration régulière du chloroforme. L'anesthésie fut cependant continuée aussi complètement que possible, pendant toute l'opération, mais sans présenter le degré de perfection qu'on aurait pu souhaiter.

Le malade est couché comme pour l'opération de la trachéotomie, la partie postérieure du cou reposant sur un corps cylindrique volumineux et résistant, de façon que la partie antérieure du cou soit fortement tendue.

Avant d'endormir le malade, nous avions dû substituer à la canule trachéale ordinaire la canule à tamponnement de Trendelenburg, dans le but d'opposer une barrière infranchissable à l'écoulement du sang qui aurait lieu dans la trachée et pourrait menacer presque immédiatement la vie de l'opéré.

Cette canule à tamponnement se compose d'un manchon en caoutchouc ajouté à l'extrémité un peu rétrécie d'une canule ordinaire. Ce manchon peut se gonfler au moyen d'un tube à air qui débouche dans la partie rétrécie de la canule.

Lorsque la canule est introduite, on remplit d'air le manchon qui vient alors s'appliquer contre la paroi interne de la trachée et empêcher la pénétration du sang dans les voies respiratoires, tout en laissant libre la respiration par la canule trachéale.

Découverte du larynx. — Le larynx est mis à découvert par une incision longitudinale, pratiquée avec le bistouri et commençant un peu au-dessous du bord supérieur de l'os hyoïde et s'étendant le plus bas possible, de telle sorte qu'elle n'est séparée de l'orifice de la fistule trachéale que par un petit pont de peau d'un demi-centimètre environ. Deux incisions latérales partent de l'extrémité supérieure de cette incision et vont rejoindre, à droite et à gauche, le bord antérieur du sterno-mastoïdien, de telle façon que ces incisions réunies ont exactement la forme d'un T.

La peau et le tissu cellulaire sont alors disséqués par leur partie profonde, de façon à mettre le larynx largement à découvert.

Isolement du larynx. — A partir de ce moment, j'abandonne le bistouri et tout le reste de l'opération a lieu à l'aide d'un couteau galvano-caustique mince et assez étroit.

A l'aide de cet instrument, j'isole toutes les parties molles sur la ligne médiane jusqu'aux cartilages. Je détache les insertions supérieures des muscles sterno-hyoïdiens et omo-hyoïdiens.

Je dégage les faces latérales du larynx jusqu'aux premiers anneaux de la trachée, en ayant soin de raser de très près ces faces latérales, de manière à éviter avec soin les paquets vasculo-nerveux de cette région.

Je me sers également de la sonde cannelée pour compléter cet isolement.

Grâce à l'emploi du galvano-cautère, ce temps de l'opération n'est accompagné que d'un écoulement de sang très minime ; quelques pinces à forci-pressure saisissent, chemin faisant, quelques petits vaisseaux.

Extirpation. — Malgré l'application de la canule de Trendelenburg, un peu de sang s'introduit dans les voies aériennes et le malade, dont l'anesthésie est un peu incomplète, le rejette par des efforts de toux.

Cette partie de l'opération a été assez pénible.

J'ai commencé par tenter l'extirpation de bas en haut, en attirant fortement le larynx en avant au moyen d'une forte érigne, après des manœuvres difficiles, dues à ce que la section portait forcément sur le cartilage cricoïde, la canule de la trachée remontant jusqu'à la partie inférieure de celui-ci.

Pendant un instant, j'abandonnai ce procédé, et tentai d'enlever le larynx de haut en bas, pour revenir définitivement à l'extirpation de bas en haut.

Je dus faire porter la section sur le cartilage cricoïde.

Ces manœuvres furent assez longues et assez palpitantes ; pendant tout ce temps, l'écoulement de sang, bien que ne présentant pas l'abondance que l'on a observée dans les cas d'extraction au bistouri, était cependant appréciable et nécessitait d'assez nombreuses manœuvres d'hémostase.

La difficulté de ce temps d'opération consiste à éviter la lésion de l'œsophage, au moment où l'on sectionne la paroi postérieure du conduit laryngo-trachéal.

A partir du moment où cette section est pratiquée, en attirant fortement le larynx en avant, au moyen d'érignes placées à l'intérieur même du conduit laryngien, il est assez facile d'isoler le larynx de toute la paroi antérieure de l'œsophage. Cet isolement doit se faire en rasant rigoureusement la paroi du conduit laryngien.

Enfin, lorsqu'on arrive au niveau des cornes supérieures du cartilage thyroïde, on les coupe avec de forts ciseaux, et l'on termine par la section complète de la membrane thyro-hyoïdienne.

Au moment où cette membrane fut complètement incisée, une énorme tumeur vint faire saillie : c'était la portion du néoplasme qui avait envahi le pharynx.

Dans cette manœuvre, l'épiglotte reste adhérente à la base de la langue.

Suivant son état d'intégrité ou de lésion plus ou moins prononcée, on peut la laisser en place ou l'enlever. C'est à ce dernier parti que nous nous

sommes arrêtés. La manœuvre est d'ailleurs fort simple : la voie ouverte est à ce moment tellement large qu'il est très facile de porter les ciseaux sur la base de l'épiglotte.

Les éminences aryténoïdes, restées adhérentes aux parties latérales de l'œsophage, furent réséquées.

J'ai dit que la section inférieure avait porté sur le cartilage cricoïde ; il en résulte que la partie supérieure de la trachée est restée adhérente à une portion du cartilage cricoïde parfaitement saine. C'est là une circonstance favorable pour l'avenir, car la partie supérieure de l'orifice trachéal reste largement béante et peut faciliter l'application d'un larynx artificiel.

L'extirpation terminée, on voit nettement toute la paroi postérieure du pharynx et l'ouverture supérieure de l'œsophage.

Quelques ligatures au catgut sont placées sur les vaisseaux, maintenus fermés jusque-là par des pinces à forci-pressure ; puis, la plaie est rétrécie par suite de la suture des portions de peau correspondant aux incisions transversales, de sorte que l'incision verticale subsiste seule. La plaie, une fois bien nettoyée, on place à demeure une sonde œsophagienne qui est introduite par la plaie, directement dans l'orifice supérieur de l'œsophage.

Le pansement est fait avec de la gaze imbibée d'eau alcoolisée, et, dès le premier jour, le malade est alimenté à l'aide de la sonde œsophagienne.

Le lendemain 13, la température est à 38°,3 et le pouls à 90.

A partir de ce jour, la température a oscillé entre 38° et 38°,5. Elle est montée un seul soir à 38°,9.

Ensuite, la température et le pouls sont redevenus normaux.

Le quatrième jour, le 16 mars, j'ai pratiqué, à l'aide du galvano-cautère, la cautérisation de bourgeons charnus sur les parties latérales et inférieure de la plaie.

A partir du quatrième jour, la plaie a été pansée à l'iodoforme.

Le quatorzième jour, les petites eschares dues à l'emploi du galvano-cautère sont toutes détachées, et la plaie, dans toute son étendue, présente l'aspect le plus satisfaisant ; elle est rose, souple, et offre une diminution déjà très considérable.

Ce même jour, l'état du malade est satisfaisant. Il s'alimente abondamment. Les douleurs intolérables qu'il éprouvait du côté des oreilles, et qui s'opposaient à tout sommeil, ont cessé immédiatement après l'opération ; son état local et général ne laisse rien à désirer.

Le 7 avril le Dr Cadier commence à faire manger M. X... par la bouche en lui enlevant sa sonde œsophagienne pendant toute la journée et ne la remettant que le soir.

La plaie du cou diminue rapidement : on est même obligé d'y appliquer des tampons assez volumineux et assez durs pour en empêcher le rétrécisse-

ment trop rapide, car sans cette précaution on n'aurait bientôt plus eu la place nécessaire pour appliquer la canule parlante.

Le 10 avril, moins d'un mois après l'opération, M. Cadier lui fait l'application d'une première canule parlante dont il a pu se servir pendant quelques instants et avec laquelle il a pu parler d'une manière intelligible.

Examen histologique de la tumeur par le Dr Rémy, agrégé de la Faculté. La tumeur du larynx présentée par M. Labbé est un sarcome fasciculé de Ranvier. On le désigne encore sous le nom de sarcome à cellules fusiformes (tumeur libro-plastique de Robin). Le tissu de nouvelle formation est composé de cellules fusiformes de tissu conjonctif, qui, accolées dans leur largeur forment des faisceaux. Le tissu nouveau est parcouru par de nombreux vaisseaux et en particulier par des lymphatiques qui sont gonflés de globules blancs, mais malgré cela, on ne peut dire que ce soit un lymphosarcome. La muqueuse du larynx qui n'est pas ulcérée, coiffait presque partout le néoplasme. L'épithélium pavimenteux stratifié qui le recouvre semble provenir des cordes vocales.

L'opéré mourut de pneumonie le 6 juin 1885.

Laryngectomies pour affections tuberculeuses.

Obs. CLIII. — Gussenbauer, de Prague. (*Centrabl. für Chirurgie*, n° 45, 1882.) — Tumeur tuberculeuse qu'on suppose avoir été cancéreuse chez un homme de 24 ans. Ablation de tout le larynx, le 24 mars 1879. Mort deux mois après de tuberculose pulmonaire.

Obs. CLIV. — Kocher, de Berne. (Lettre de l'opérateur à Solis-Cohen, 24 septembre 1883.) — Lupus du larynx. Extirpation en juillet 1880. Mort en 1883 de tuberculose généralisée.

Obs. CLV. — Mac Leod, de Calcutta. (*Ind. med. Gaz.*, vol. XVIII, p. 26, 1883. — *Journ. Americ. med. Assoc.*, 27 octobre 1883, p. 587.) — Papillome tuberculeux du larynx chez un homme de 35 ans. Ablation de tout le larynx et du corps thyroïde le 15 novembre 1882. Mort cinq mois et demi après de tuberculose pulmonaire constatée par l'autopsie.

Obs. CLVI. — Jordan Lloyd. (*Lancet*, 29 novembre 1884, p. 971.) — Tumeur tuberculeuse du larynx prise pour une affection cancéreuse chez un homme de 51 ans. Ablation de tout le larynx, le 22 novembre 1884. Mort de pneumonie six jours après l'opération.

Laryngectomies des affections diverses.

Obs. CLVII. — P. H. Watson. (Foulis. *Trans. Intern. med. Congress*, vol. III, p. 255, 1881.) — Rétrécissement syphilitique du larynx chez un homme de 36 ans. On enlève le larynx et un anneau de la trachée en 1866. Mort de pneumonie au bout de trois semaines. La pneumonie était soupçonnée avant l'opération.

Obs. CLVIII. — Rubio, de Madrid. (Observacion Clinica, etc. *Real. Acad. de Med.* Madrid, 1878.) — Homme de 41 ans, atteint de péricondrite et de nécrose du cartilage thyroïde. Tout le larynx est extirpé le 11 mai 1878. Mort le cinquième jour dans le marasme.

Obs. CLIX. — Ruggi. (*Centralblatt für Chirurgie*, n° 45, 1882. — *Racoglitore med*, t. XVIII, p. 36, 1882. — Lettre du professeur Massei à Solis-Cohen.) — Papillome du larynx chez un enfant de 10 ans. Laryngectomie totale en 1884. Guérison en vingt-huit jours. Le sujet était encore vivant le 7 octobre 1884.

Obs. CLX. — Hodgen, de St-Louis. (Lettre du Dr U. C. Glasgow de St-Louis, à Solis-Cohen.) — Laryngectomie totale, mort en quatre jours. Il n'y a pas d'autres renseignements donnés.

Laryngectomies unilatérales ou partielles pour cancers.

Obs. I. — Billroth, de Vienne. (Salzer. *Archiv. für Klinische Chirurgie*, Bd XXXI, p. 862.) — Épithélioma du larynx unilatéral, étendu de la corde vocale gauche au cartilage cricoïde chez un homme de 50 ans. Laryngectomie unilatérale portant sur la moitié gauche du larynx avec ablation d'une partie de la corde vocale droite, le 7 juillet 1878. Guérison. Le malade pouvait parler sans appareil, mais d'une voix sourde et distincte cependant. Six mois après l'opération, la récidive se manifesta dans les ganglions cervicaux et dans la trachée. Mort en novembre 1879.

Obs. II. — Carl Reyher, de St-Pétersbourg. (Lettre de l'opérateur au Dr Foulis.) — Carcinome (?) du larynx chez un homme de 57 ans. Hémi-laryngectomie gauche le 9 mars 1880. Guérison. Pas de récidive quatorze mois après l'opération.

Obs. III. — Billroth, de Vienne. (Salzer, p. 864, *loc. cit.*) — Carcinome envahissant le côté droit du pharynx et du larynx chez un homme de 65 ans. Ablation de la moitié droite du pharynx et du larynx, le 11 février 1881. Cinq semaines après l'opération, constatation de deux ganglions sur le côté gauche du cou; pneumonie lobulaire, mort.

Obs. IV. — Schede, de Hambourg. (*Beilage zum Centralb. fur Chirurg.*, 1884, n° 23, p. 55.) — Épithélioma corné du larynx. Hémi-laryngectomie droite le 19 octobre 1882. Guérison. Le malade parlait assez bien sans appareil. Dix-huit mois après l'opération, l'opéré était encore vivant.

Obs. V. — Skliffasowski, de St-Pétersbourg. (Baratoux. Tableau de laryngectomies unilatérales, n° 5, in *Progrès médical*, 23 juin 1888, p. 485.) — Carcinome du larynx chez un homme de 47 ans. Ablation de la moitié droite de cet organe en 1882. Récidive au 3e mois.

Obs. VI. — Clinton Wagner, de New-York. (*Archiv. of Laryng.*, 1883, p. 130.) — Épithélioma récidivé chez un homme de 53 ans. On avait d'abord fait deux thyrotomies, la tumeur présentant à l'examen microscopique l'aspect d'un papillome (*Medical News*, 3 février 1883), puis, en présence de la récidive épithéliomateuse, on enleva la moitié droite du larynx et du premier anneau de la trachée. Mort de collapsus le douzième jour.

Obs. VII. — Billroth, de Vienne. (Salzer. *Eodem loc. cit.*, p. 867.) — Épithélioma de l'épiglotte avec ganglions cervicaux, chez un homme de 60 ans. Extirpation de l'épiglotte et du tiers supérieur du cartilage thyroïde. Mort de pneumonie, cinq semaines après l'opération. Pas de récidive dans le larynx. Opération le 8 novembre 1883.

Obs. VIII. — Billroth, de Vienne. (Salzer. *Eodem loc. cit.*, p. 869.) — Épithélioma du larynx chez un homme de 60 ans. Hémi-laryngectomie droite avec ablation d'une végétation douteuse sur la corde vocale gauche le 25 juin 1884. Guérison, constatée encore en octobre 1884.

Obs. IX. — Billroth, de Vienne. (Salzer. *Eod. loc. cit.*, p. 871.) — Carcinome du larynx et du pharynx avec ganglions cervicaux chez un homme de 58 ans. Ablation de la moitié droite du larynx, du pharynx et des ganglions, le 15 juillet 1884. Le 9 septembre 1884 récidive locale et peu après pans les ganglions.

Obs. X. — Billroth, de Vienne. (Salzer. *Eod. loc. cit.*, p. 872.) — Carcinome de la moitié droite du larynx et du pharynx avec ganglions, chez

un homme de 46 ans. Extirpation du larynx, moins le cartilage cricoïde, le 6 septembre 1884. Guérison constatée le 31 octobre 1884.

Obs. XI. — Schede. (*Aerztlicher Verein in Hambourg*, 20 novembre 1888. — Analyse in *Ann. des maladies de l'oreille et du larynx* 1890, p. 190.) — Femme de 50 ans opérée en 1884 de laryngectomie partielle. Bien portante depuis. Porte un larynx artificiel de Bruns.

Obs. XII. — Socin, de Bâle. (Schwartz. *Thèse d'agrégation*, Paris, 1886, p. 255.) — Homme de 56 ans, malade depuis 1884, présentait à la partie gauche du cou, une tumeur dure, diffuse, occupant la région du cartilage thyroïde, avec engorgement, à droite, d'une glande lymphatique, qui atteint le volume d'une noix. Trachéotomie le 4 mars 1885. Le 16 mars, extirpation de toute la moitié gauche du larynx y compris le cartilage cricoïde, de la partie de la cloison pharyngienne gauche, et de la tumeur lymphatique. Le 14 mai, la plaie non encore fermée est occupée par des granulations de nature suspecte. Le 26, ces granulations sont enlevées ainsi que la moitié droite du larynx. Mort le 6 juin d'hémorrhagie.

Obs. XIII. — Storck. (*Anzeiger der K. K. Gesellschafft der Aerzte*, in Wien, 24 avril 1885.) — Homme atteint d'épithélioma du larynx, chez lequel la trachéotomie n'avait donné que peu de soulagement ; en faisant la thyrotomie on se trouva conduit à extirper partiellement le cartilage thyroïde en 1885. Guérison. Le malade parle et avale bien ; il était en bonne santé en novembre 1887 (Baratoux).

Obs. XIV. — Morris, de Londres. (*British med. Journ.*, 18 juillet 1885, p. 110, et 20 novembre 1886, p. 975.) — Homme de 59 ans, malade depuis 4 ans et présentant un épithélioma du larynx pour lequel on fit la trachéotomie quatre mois avant de faire l'extirpation du thyroïde. Mort de collapsus le 8e jour.

Obs. XV. — Kraske, de Fribourg. (Tableau de laryngectomies partielles pour cancers, in thèse agrégation de Schwartz, n° 18.) — Ablation partielle du larynx pour cancer de cet organe. Guérison. Récidive au bout de seize mois.

Obs. XVI. — Kraske, de Fribourg. (*Eodem loco citato*, n° 19.) — Ablation partielle du larynx pour cancer de cet organe ; récidive au bout de quatre mois.

Obs. XVII. — Mikulicz, de Cracovie. (*Eod. loc. cit.*, n° 20.) —

Ablation partielle du larynx pour cancer de cet organe. Guérison constatée un an après l'opération. L'opéré parle sans larynx artificiel et sans canule.

Obs. XVIII (1). — *Épithélioma du larynx. — Trachéotomie. — 21 jours après, ablation du larynx, moins le cricoïde*, par le Dr Péan.

C..., Jules, âgé de 65 ans, vient nous trouver pour un épithélioma du larynx qui cause des crises de suffocation tellement menaçantes que nous sommes obligé de lui faire la trachéotomie d'urgence le 13 février 1886, suivant notre procédé. Cette opération est rendue tout particulièrement difficile par la brièveté et l'obésité du cou, ainsi que par l'aspiration du larynx qui est situé en arrière du bord supérieur du sternum. Aussi ne craignons-nous pas de dire que, sans nos pinces hémostatiques et sans notre porte-canule, l'opération n'aurait pu être heureusement achevée. Rappelons en passant, que notre porte-canule a servi de guide à plusieurs chirurgiens, tels que Krishaber, pour la confection d'instruments semblables, dont ils ont eu le tort de s'attribuer l'idée sans nous citer.

Le 6 mars, la plaie trachéale étant guérie, le malade éprouve encore du côté du larynx des douleurs et des hémoptysies qui le désespèrent et qui le portent à nous prier de faire l'extirpation de cet organe. L'état général était tellement déplorable et les rapports du larynx tellement fâcheux que nous hésitons à entreprendre cette opération, et nous ne cédons qu'à sa volonté bien arrêtée.

6 mars. Après avoir introduit dans la trachée une canule-tampon dont la grosseur et la longueur étaient insuffisantes en raison de la profondeur de la plaie trachéale, nous faisons sur la ligne médiane avec le bistouri une incision verticale allant du menton jusqu'à la canule. Cette incision nous permet de mettre à nu le cartilage thyroïde, de détacher le péricondre qui recouvre ses deux faces, et d'extraire séparément ses deux moitiés. Ce temps de l'opération est rendu difficile par la calcification du cartilage.

Dès que celui-ci est enlevé, nous reconnaissons que la fibro-muqueuse qui forme la paroi antérieure du larynx, est envahie par le cancer, au point d'avoir par place un cent. d'épaisseur. Nous l'enlevons largement. Grâce à la perte de substance qui en résulte, nous voyons que la portion cricoïdienne du larynx est seule intacte : nous la respectons. Par contre, les parois postérieure et latérales du larynx sont tellement dégénérées que nous les enlevons complètement, y compris les cartilages aryténoïdes et la paroi antérieure de l'œsophage jusqu'au cricoïde. Nous enlevons ensuite la base de l'épiglotte qui est malade. Il en résulte une vaste plaie béante par laquelle le regard et le doigt plongent aisément dans le pharynx et l'œsophage.

(1) *Gazette médicale de Paris*, n° 16, 17 avril 1886, p. 182.

Les suites de l'opération ont été moins satisfaisantes chez ce malade que chez un autre opéré précédemment.

Cela tient à ce que le premier jour il a enlevé la sonde œsophagienne qui était mal assujettie, et qui, en mon absence, a été introduite dans la cavité laissée par le larynx. Il en est résulté qu'à plusieurs reprises le lait injecté par cette sonde a passé dans les bronches, et que le lendemain, quand je suis arrivé, j'ai été obligé de désunir la plaie pour faire repasser la sonde dans l'œsophage.

La pénétration du lait dans les bronches a déterminé de ce côté des accidents inflammatoires qui n'ont pas empêché la plaie de se réunir par première intention, mais qui ont été le point de départ d'une bronchopneumonie à laquelle le malade a succombé. Nul doute que cet accident ne fût pas arrivé, si nous en avions prévu la possibilité.

L'examen histologique de la pièce recueillie chez ce malade a été fait par le professeur Cornil ; il a démontré qu'il s'agissait d'un épithélioma lobulé.

Obs. XIX. — Henry T. Butlin, de Londres. (*British medical, Journal*, 20 novembre 1886, p. 975.) — Homme de 50 ans, atteint d'épithélioma des cordes vocales gauches. Extirpation partielle, moitié gauche du larynx le 26 juin 1886. Guérison. Le 28 septembre, il n'y avait pas trace de récidive, ni localement, ni dans les ganglions du cou.

Obs. XX. — Lennox Browne, de Londres. (*British med. Journ.*, 5 février 1887, p. 272.) — Homme, 61 ans, atteint de tumeur du larynx, sans engorgement ganglionnaire, opéré le 15 décembre 1886. Extirpation partielle du larynx, moitié gauche. Guérison fin janvier 1887. L'examen microscopique de la tumeur la fit reconnaître comme de l'épithélioma. La guérison s'était maintenue à fin février. (*Brit. med. Journ.*, 5 mars 1887, p. 511.)

Obs. XXI. — Ruhston Parker, de Liverpool. (*Brit. med. Journ.*, 19 novembre 1887, p. 1099. — *Berliner Klin. Woch.*, 9 janvier 1888, p. 26.) — Homme de 39 ans, souffrant de dyspnée et d'aphonie et présentant une tumeur cancéreuse du larynx. Trachéotomisé, il faillit mourir pendant la chloroformisation. Après la trachéotomie, amélioration passagère. Le 15 mars 1887, extirpation partielle du larynx : on enlève toute l'aile gauche du thyroïde, avec les parties molles correspondantes, ainsi que l'épiglotte, la paroi latérale du pharynx et l'amygdale gauches. Guérison rapide, l'état général redevient satisfaisant. La récidive fut prompte, et on enleva encore une certaine partie du larynx. Moins de deux mois après, nouvelle récidive et nouvelle opération. L'état général baissa bientôt, et la mort survint par récidive nouvelle.

Obs. XXII (1). — *Extirpation du larynx*, par MM. Demons et Moure, de Bordeaux.

Homme de 44 ans, matelot, entre à l'hôpital Saint-André de Bordeaux, le 7 mars 1887. Il avait eu deux chancres, l'un à 24 ans, l'autre à 28 ans, mais sans accident syphilitique secondaire. Il avait cependant suivi un traitement anti-syphilitique d'une façon assez irrégulière. Il y a deux ans, il avait ressenti une dysphagie douloureuse qui avait graduellement progressé : il avait craché un peu de sang ; puis la voix était devenue rauque, et la respiration bruyante était de plus en plus difficile, lorsque le malade fut envoyé dans mon service de clinique, par M. le Dr Moure. Le cornage et quelques accès de suffocation forcèrent mon chef de clinique le Dr Lounneau à pratiquer d'urgence la laryngotomie inter-crico-thyroïdienne le 9 mars.

A la suite de cette opération, la respiration s'améliora, mais une sanie fétide s'écoulait par la canule, la dysphagie s'aggravait, l'état général devenait mauvais, le malade était désespéré. Nous résolûmes d'enlever le mal.

Le 6 mai, voici quelle était la situation. A l'examen du pharynx, en déprimant fortement la langue, on apercevait une tumeur rouge siégeant à la base de cet organe. A l'examen au miroir, on voyait une tumeur formée de trois mamelons principaux, divisés en petits mamelons secondaires, d'aspect irrégulier, occupant tout l'espace compris entre la base de la langue et la paroi antérieure du pharynx. Du côté gauche, le néoplasme remplissait tout le sinus piriforme. Il s'insérait sur toute la face laryngée de l'épiglotte, au niveau de son bord libre qui n'était pas envahi et se continuait sur les replis glosso-épiglottiques, médian et latéraux, jusqu'à l'insertion du repli ary-épiglottique qui lui-même était envahi à son origine. L'opercule glottique refoulé par le néoplasme était dévié et replié sur lui-même comme une feuille, oblitérant une grande partie de la lumière glottique. La tumeur saignait facilement. Extérieurement le larynx n'était pas déformé, les cartilages paraissaient avoir conservé leur résistance normale ; les téguments étaient sains ; mais il existait un engorgement ganglionnaire dans la région sous-maxillaire gauche, et l'on sentait un gros ganglion induré en avant du sterno-mastoïdien droit, au niveau de l'os hyoïde. Depuis deux mois, le malade suivait rigoureusement un traitement anti-syphilitique sérieux, mais sans aucun succès.

Chloroformisation facile par la canule. Remplacement de la canule ordinaire par la canule-tampon de Trendelenburg. Incision transversale avec le bistouri au niveau de l'os hyoïde et parallèlement à cet os. Au fond de cette incision les muscles sous-hyoïdiens et la membrane thyro-hyoïdienne sont divisés avec le thermocautère. Par cette ouverture agrandie, en tirant fortement en haut l'os hyoïde, passe une tumeur volumineuse qui est enlevée

(1) *Congrès français de Chirurgie*. 3e session, 1888, p. 46.

avec le thermocautère : elle comprend l'épiglotte tout entière, une grande étendue des parois latérales du pharynx et une petite portion de la base de la langue. Je m'aperçois alors que la cavité du larynx est intéressée. Je pratique une incision verticale sur l'angle antérieur du thyroïde, je racle avec une rugine le péricondre de la lame gauche de ce cartilage, et, avec de forts ciseaux, j'enlève la plus grande partie de cette lame avec la muqueuse qui la recouvre et les cordes vocales. Pas d'hémorrhagie. Trois ligatures suffisent. Les ganglions sous-maxillaires gauches sont enlevés avec le ganglion sous-maxillaire ainsi que le ganglion sous sterno-mastoïdien du côté droit. Toutes les incisions sont suturées : je laisse seulement ouverte la partie inférieure de l'incision verticale que je bourre de tampons de gaze iodoformée. Tube de Faucher introduit par la bouche dans l'œsophage et laissé à demeure.

Les suites de l'opération furent des plus simples. La température axillaire ne monte pas au-dessus de 38°. Les incisions suturées se réunirent par première intention, sauf sur le point de jonction de l'incision verticale et de l'incision transversale, où persista une petite fistulette qui nécessita plus tard une petite opération. La canule ordinaire fut substituée à la canule-tampon le 1er juin. Le tube de Faucher fut enlevé le 9 juin. Le 15 juin, le malade quitta l'hôpital, son état général était excellent ; il avait engraissé, mangeait et déglutissait facilement, respirait à merveille. Il put reprendre ses occupations fatigantes d'ouvrier du port. En bouchant la canule avec un doigt, il réussissait à parler d'une voix un peu rauque et voilée. L'examen laryngoscopique montrait une cicatrice régulière. Une bande cicatricielle vibrante remplaçait la corde vocale absente.

Cependant, le 13 septembre, cet homme fut obligé de rentrer à l'hôpital pour se faire enlever un ganglion sous-maxillaire gauche qui était devenu malade.

L'opération fut faite par le Dr Boursier, agrégé. Huit jours après, la plaie était guérie.

Malheureusement, depuis quelques jours, après 9 mois, le mal commence à récidiver à la base de la langue. L'état général est toujours parfait.

La tumeur enlevée était un épithélioma lobulé à globes épidermiques. (Examen fait par M. Denucé, agrégé. *Bull. de la Soc. anatomique de Paris*, 1887, p. 375.)

Obs. XXIII (1). — *Laryngectomie dans un cas d'épithéliome du larynx*, par Daniel Mollière, chirurgien de l'Hôtel-Dieu de Lyon.

Un homme de 63 ans, robuste, se présente dans le service du Dr Garel,

(1) *Bulletin médical*, 25 décembre 1887, p. 1376, et *Lyon médical*, 1887, p. 581.

médecin des hôpitaux de Lyon, avec des phénomènes asphyxiques, de l'aphonie, de la dysphagie, etc., indices d'une lésion du larynx.

Au laryngoscope, M. Garel constate la présence d'une tumeur bosselée, du volume d'une noix, occupant l'éminence aryténoïde et le repli aryténo-épiglottique du côté gauche. La corde vocale droite est saine, la corde vocale gauche est recouverte par le néoplasme

Après quelques hésitations, le malade entre dans mon service pour y être opéré. Voici les détails de l'opération :

Le 15 décembre, je pratique la trachéotomie et j'introduis la canule-tampon de Trendelenburg, de telle sorte que pas une goutte de sang ne tombe dans la trachée.

Par la canule tampon, nous faisons l'anesthésie avec de l'éther après injection hypodermique d'un centigramme de morphine et d'un demi-milligramme d'atropine.

1° Incision partant de la ligne médiane, suivant le bord supérieur gauche du cartilage thyroïde.

2° Dénudation de ce cartilage sur le tissu de sa hauteur — avec le bistouri — en sectionnant les muscles thyro-hyoïdiens.

3° Ouverture de la membrane thyro-hyoïdienne avec le bistouri.

4° Avec de forts ciseaux courbes, excision du tiers supérieur du cartilage thyroïde. L'os hyoïde est relevé en haut avec un crochet mousse, le thyroïde est abaissé.

5° Le Dr Garel projecte de la lumière électrique dans la cavité opératoire ; on voit la tumeur, qui est saisie et amenée au dehors avec une très grosse pince à polypes.

6° Son extirpation est achevée par torsion et excision pratiquée avec des ciseaux courbes.

7° A l'aide du toucher et de la lumière électrique, on peut se convaincre que le néoplasme a été largement dépassé et que la corde vocale gauche a été respectée.

8° Lavage de la plaie avec le sublimé. Réunion de l'épiglotte avec les tronçons des muscles thyro-hyoïdiens, réunion de la peau.

Pendant l'opération, l'hémorrhagie a été absolument insignifiante. L'anesthésie a été parfaite.

Suites immédiates absolument simples. Temp. 38°.

Le 16. La plaie semble devoir se réunir par première intention.

Le 17. Nuit tranquille, pas de fièvre, tout semble permettre de compter sur une guérison rapide.

Obs. XXIV. — Kuester, de Berlin. (*Berliner Klin. Wochens.*, n° 47, 19 novembre 1888, p. 954.) — Homme de 45 ans, atteint de carcinome du larynx. Extirpation partielle de cet organe le 31 août 1888. Gué-

rison, maintenue en novembre 1888, date à laquelle le malade fut présenté à la Société de médecine berlinoise.

Obs. XXV. — Kuster, de Berlin. — Homme atteint de cancer laryngien, opéré de laryngectomie unilatérale en 1881. Guérison constatée en juillet 1888. (Observation communiquée par le Dr Baratoux.)

Obs. XXVI. — Kuster. — Un second sujet opéré par le même chirurgien d'une extirpation unilatérale du larynx pour cancer, guérit également. (Communication du Dr Baratoux.)

Obs. XXVII. — Schmid. — Épithélioma du larynx chez une femme. Extirpation unilatérale de cet organe en 1885. Guérison constatée le 27 avril 1889. (Communication du même.)

Obs. XXVIII. — Salzer. — Femme de 65 ans, atteinte de cancer laryngien pour lequel on fit en 1885, une extirpation unilatérale, du larynx, mourut en cinq semaines. (Communication du même.)

Obs. XXIX. — Salzer. — Un second sujet de 60 ans, opéré de laryngectomie unilatérale par le même chirurgien et la même année, mourut aussi en 5 semaines. (*Idem.*)

Obl. XXX. — Salzer. — Une troisième observation du même auteur a rapport à un sujet de 58 ans, opéré de la même façon ; il guérit, mais la récidive survint le deuxième mois. (*Idem.*)

Obs. XXXI. — Pick. — Extirpation unilatérale du larynx pour cancer en 1886. Mort en 10 semaines. (*Idem.*)

Obs. XXXII. — Socin. — Extirpation unilatérale du larynx pour cancer en 1886, chez un homme de 56 ans, mort en 13 semaines. (*Idem.*)

Obs. XXXIII. — Kuster. — Cancer du larynx. Homme de 56 ans. Extirpation unilatérale. Mort en 1888 de récidive locale et métastase pulmonaire. (*Idem.*)

Obs. XXXIV. — Krönlein. — Homme. Cancer laryngien. Extirpation de l'épiglotte, de la moitié du thyroïde et de la partie supéro-postérieure du cricoïde, le 2 juillet 1887. Mort le 19 juillet de pneumonie. (*Idem.*)

Obs. XXXV. — Kronlein. — Homme, 51 ans. Cancer laryngien. Extir-

pation de la moitié du thyroïde et du cricoïde, des 2 aryténoïdes et du repli aryténo-épiglottique, le 22 novembre 1887. Mort le 21 décembre de pneumonie. (*Idem.*)

Obs. XXXVI et XXXVII. — Wassermann. — Deux cas de cet auteur opérés en 1889. Les deux opérés, hommes de 48 ans et de 54 ans, moururent tous deux de pneumonie.

Laryngectomies partielles pour sarcomes.

Obs. XXXVIII. — Gerster, de New-York. (*Archiv. of Laryng.*, vol., I. p. 124, 1880. — Lettre de l'opérateur au Dr Foulis.) — Homme de 50 ans, atteint de sarcome de la partie droite du pharynx, et de la base de la langue Ablation de la moitié droite de l'os hyoïde, du larynx et du pharynx, de l'amygdale droite, de l'épiglotte et d'une partie de la base de la langue, le 5 mars 1880. Guérison. Mort de pleurésie le 9 mars 1881, un an après l'opération ; il n'y avait pas eu de récidive.

Obs. XXXIX. — Kuster. (*Beilage zum Centralbl. für Chirurg.*, 1884, n° 22, p. 57.) — Sarcome d'une corde vocale chez un homme de 50 ans, pour lequel des opérations intra-laryngées multiples furent faites ; la corde vocale même fut excisée, mais la récidive ayant été rapide, on pratiqua alors, en 1881, l'extirpation d'une moitié du larynx. Guérison.

Obs. XL. — Arpad G. Gerster, de New-York. (*Annals of Surgery*, vol. III, 1886, p. 21.) — Sarcome alvéolaire chez un homme de 57 ans. Opération le 29 avril 1885 après trachéotomie préalable : on enleva la moitié gauche du larynx, la paroi latérale gauche du pharynx, la moitié gauche de l'épiglotte et les ganglions du cou envahis. Guérison constatée le 2 novembre 1885. Voix rauque. Bonne déglutition, pas de canule.

Deux ans après l'opération, la guérison était maintenue. (Gleitsmann. *New-York med. Journ.*, 16 avril 1887, p. 442.)

Obs. XLI. — Riegner et Kayser. (Kayser. *Deut. medic. Wochens.*, 1888, n° 45, p. 925). — Homme de 32 ans, enroué en juin 1887 ; trachéotomie en janvier 1888 pour un accès subit d'asphyxie. Un fragment de la tumeur fut enlevé ; examiné par Ponfick, celui-ci déclara que c'était une excroissance maligne, probablement un sarcome. Riegner fit alors l'extirpation partielle du larynx. Huit jours après, on dut enlever le premier anneau de la trachée pour une portion de tumeur négligée ou récidivée. Mort 2 jours après, par paralysie du cœur.

Laryngectomies partielles pour enchondromes.

Obs. XLII. — Caselli. (*Bull. Sc. méd. de Bologne*, t. VI, 1880.) — Enchondrome du larynx chez un enfant de 7 ans. Extirpation le 9 novembre 1880, d'une grosse tumeur avec l'aile droite du cartilage thyroïde. Mort en deux jours.

Obs. XLIII. — Bocker. (59e *réunion des naturalistes Allemands*, Berlin, 1886. Analyse in *Ann. des mal. de l'oreille et du larynx*, 1887, p. 115.) — Enchondrome du larynx. Trachéotomie, puis division du thyroïde et extirpation de la tumeur avec le thyroïde. La voie est restée nette et l'articulation des sons aisés avec la canule à phonation de Bruns.

Nous avons retranché à dessein des tableaux qui précèdent les observations de Hahn, désirant donner dans son ensemble la remarquable statistique de cet auteur, communiquée par lui au 17e congrès des chirurgiens allemands (1).

Hahn, depuis 1881, a fait 24 opérations sur le larynx :

4 opérations pour rétrécissements ;

3 opérations de laryngotomies pour cancers ;

6 opérations de laryngectomies partielles pour cancers ;

11 opérations de laryngectomies totales.

13 opérés sont morts, dont 7 dans les 11 jours, qui ont suivi l'opération : 6 autres ont succombé à des récidives.

Voici le détail de ces interventions d'après les Annales des maladies de l'oreille et du larynx (2) ; nous n'y retranchons rien, bien que plusieurs observations soient étrangères à notre sujet.

a) Sur quatre opérations pratiquées pour des sténoses, voici les résultats obtenus :

1° Sténose cicatricielle syphilitique, 22 ans, hémi-résection. Le sujet ne pouvait se faire comprendre : quatre ans après le malade parle très clairement sans peine. Il porte une canule.

(1) Nachtrag zum XVII Congres der Deutschen Gesellschafft für Chirurgie zu Berlin (*Berliner Klinische Wochenschrift*, n° 21, 21 mai 1888, p. 430).

(2) *Annales des Maladies de l'oreille et du larynx*, 1889, p. 488.

2° Sténose cicatricielle traumatique ; 40 ans ; extirpation du tissu cicatriciel. Le malade parle et respire avec une canule.

3° Sténose cicatricielle traumatique ; 18 ans ; extirpation du tissu cicatriciel. Le malade porte une canule.

4° Sténose cicatricielle traumatique ; 21 ans ; excision de tout le larynx Malade encore en traitement.

b) Résultats obtenus dans 20 opérations pour tumeurs :

1° Carcinome de la trachée ; 51 ans ; laryngo-fissure, grattage et excision de la trachée ; guérison opératoire ; récidive ; suicide.

2° Cancer du larynx ; 37 ans ; excision et cautérisation. Guérison opératoire. Au bout de 3 semaines, apparition de signes de sténose et récidive ; extirpation totale du larynx, mort au bout de 3 semaines. L'autopsie n'explique pas la mort.

3° Cancer du larynx, 64 ans ; excision et résection d'une partie du cartilage thyroïde. Mort au 11e jour par asystolie. Le sujet était cardio-rénal. A l'autopsie, thrombose d'espèce pulmonaire et infarctus.

4° Cancer du larynx, 54 ans. Hemi-résection ; guérison. Le malade porte une canule. Deux ans après récidive et extirpation totale ; mort au bout de 10 jours, bronchite et pleurésie.

5° Cancer du larynx, 52 ans. Hémi-laryngectomie. Guérison au bout de 2 ans. Pas de récidive.

6° Cancer du larynx, 62 ans. Hémi-laryngectomie. Mort le 11e jour, emphysème et bronchite.

7° Cancer du larynx, 43 ans. Hémi-laryngectomie. Mort le 15e jour de bronchite putride avec médiastinite ; soins consécutifs défectueux.

8° Cancer du larynx, 36 ans. Hémi-laryngectomie. Guérison opératoire.

9° Cancer du larynx, 42 ans. Hémi-laryngectomie, guérison. Signes de sténose légère.

10° Cancer du larynx, 68 ans. Extirpation totale. Huit ans après, pas de récidive. Voix aphone, compréhensible : canule à demeure.

11° Cancer du larynx, 46 ans. Extirpation totale. Guérison opératoire. Mort le 25e jour de gangrène pulmonaire.

12° Cancer du larynx, 58 ans. Extirpation totale. Mort au bout de 22 jours de pleurésie et de bronchite purulente.

13° Cancer du larynx, 43 ans. Extirpation totale. Neuf opérations ultérieures pour récidive. Mort 14 mois après dans le marasme.

14° Cancer du larynx, 53 ans. Extirpation totale. Mort au bout de quatre jours de médiastinite.

15° Cancer du larynx et de l'œsophage, 58 ans. Laryngectomie totale opérée sur la demande du malade, malgré un très mauvais état général. Récidive ; mort au bout de plusieurs mois.

16° Sarcome du larynx, 43 ans. Extirpation totale. Mort de récidive au bout de cinq ou six mois.

17° Cancer du larynx, 60 ans. Extirpation totale. Mort au bout de 11 jours de pneumonie et d'érysipèle. Soins défectueux.

18° Cancer récidivé du larynx, 51 ans. Extirpation totale. Guérison opératoire. Récidive et mort probable.

Les tableaux qui précèdent ne contiennent pas tous les cas d'extirpation du larynx de nous connus; ceux qu'ils contiennent n'ont cependant pas été choisis. Nous avons seulement éliminé les observations sur lesquelles nous manquions de renseignements pour ce qui est des suites opératoires; ainsi, pour les extirpations totales :

Le cas du professeur Cacciopoli, de Naples (sarcome, opéré le 19 février 1888), que nous avons trouvé signalé dans un journal américain (1); celui de Hutley, qui figure sous le n° 105, dans le dernier tableau de Baratoux;

Ou bien ceux dont nous n'avons pu nous procurer la traduction par suite de notre insuffisance de connaissances dans les langues étrangères, ou bien encore ceux qui ont été publiés dans des journaux ou revues qu'il nous a été impossible de consulter : les cas de Omboni (2), de Porter (3).

Ajoutons que M. Péan possède plusieurs faits inédits qu'il se propose de publier dans ses cliniques.

Nos tableaux de laryngectomies partielles ne sont pas moins incomplets, il nous manque notamment : quelques cas de Kuster indiqués sans détails par cet auteur; un cas de Park (4); un autre de Shattoch (5).

Malgré ces imperfections dans notre travail, nous croyons utile de tirer les quelques indications qui se dégagent, au sujet de la valeur opératoire et de la valeur thérapeutique de l'ablation du larynx, de la lecture des observations qui précèdent.

(1) *Journal of American med. Associat.*, 1888, vol. X, p. 464.
(2) *Ann. univ. di med. e chir.* Milan, août 1888.
(3) *Weekly med. review*, 24 décembre 1887.
(4) *Med. Presse* West. New-York. Buffalo, 1889, p. 199.
(5) *Saint-Thomas Hospital Report*, 1887. Londres, 1889.

Valeur opératoire. — Nous avons rassemblé 171 observations de laryngectomies totales se décomposant ainsi :

Extirpations totales	pour	cancers.	154
»	»	sarcomes. . . .	9
»	»	tuberculoses . .	4
»	»	syphilis.	1
»	»	papillome. . . .	1
»	»	péricondrite . .	1
»	»	sans diagnostic.	1

Sur ces 171 observations, la mort est survenue par le fait même de l'opération, c'est-à-dire dans les huit jours qui l'ont suivie :

Par hémorrhagie traumatique, 4 fois ;

Par collapsus et épuisement, 8 fois ;

Par embolie pulmonaire, partie probablement des veines du cou thrombosées, 1 fois (obs. 14) ;

Cause de la mort inconnue, 9 fois.

Nous désignerons ces causes de mort sous le nom de mortalité inévitable de la laryngectomie. Ces causes sont, en effet, de celles que le chirurgien ne peut pas prévoir ; toutes les opérations, quelles qu'elles soient en sont susceptibles, et en cela, l'extirpation du larynx n'est pas inférieure à bon nombre d'autres opérations de même importance.

Cependant, il est une de ces causes, que nous avons rangée sous la rubrique collapsus et épuisement et que nous aurions pu appeler shock opératoire sur laquelle nous désirons insister.

Elle figure pour 8 décès alors que toutes les autres causes de mort figurent ensemble 12 fois seulement.

Stoerk (1) a essayé d'expliquer la cause du shock opératoire dans l'extirpation du larynx. Pour cet auteur, la mort surviendrait ici par arrêt du cœur. Cet arrêt serait causé par la destruction du rameau cardiaque du pneumogastrique qui est quelquefois emprisonné dans la muqueuse de la paroi postérieure du pharynx. La conclusion serait qu'il faut préserver la muqueuse toutes les fois que cela est possible.

(1) *Weiner med. Woch.*, n° 12. Traduction in Journal de méd. chir. et pharm. de Bruxelles, 1889, p. 145.

Cette explication, pour n'avoir d'autre importance que celle résultant d'une anomalie anatomique, méritait de nous arrêter puisque nous avons trouvé l'arrêt du cœur signalé une fois comme cause de mort (obs. 11). N'est-ce pas aussi de cette manière que le dernier opéré de M. Demons a succombé (obs. 111). L'étude des observations nous apprend qu'un autre facteur de la mortalité par shock opératoire est l'âge du sujet : deux fois la mort est survenue par cette cause chez des malades âgés respectivement de 76 et 78 ans. L'âge serait donc une contre-indication à la laryngectomie.

Malheureusement, à côté de cette mortalité inévitable, il en est une autre beaucoup plus considérable, c'est celle qui fait de l'extirpation du larynx une opération grave : nous voulons parler de la léthalité due aux accidents septiques consécutifs à la laryngectomie.

Ceux-ci sont de deux ordres :

Les uns, les moins fréquents sont communs à toutes les plaies : ils figurent ici pour 1 (obs. 76).

Les autres, de beaucoup les plus nombreux et les plus redoutables, sont particuliers aux opérations qui portent sur les voies respiratoires.

La pneumonie et la broncho-pneumonie sont les affections qui reviennent le plus souvent. C'est ainsi que nous les voyons occasionner la mort :

En quelques jours, 1 fois (obs. 72) ;

Dans les huit jours après l'opération, 16 fois ;

De huit à quinze jours, 4 fois ;

De quinze jours à un mois, 5 fois (une fois elle était accompagnée d'érysipèle (obs. 17 de Hahn) ;

Au bout de cinq semaines, 1 fois (obs. 117) ;

Au bout de huit semaines, 2 fois (obs. 92, 132).

Nous ne comptons pas les pneumonies survenant au bout de trois mois (obs. 8 et 152), quatre mois (obs. 66), deux ans et quatre mois (obs. 85), parce qu'il s'agit de maladies indépendantes de l'intervention, puisqu'elles se montrent après la guérison de l'opéré.

C'est donc un total de 29 décès par pneumonie et broncho-pneumonie sur 171 opérés.

Si nous ajoutons :

Deux décès par médiastinite, un dans une observation de Hahn, l'autre dans une observation de Billroth (ce dernier survint la septième semaine qui suivit l'opération, par suite du passage d'une sonde dans le médiastin) ;

Un décès le cinquième jour par pleurésie et péricardite (obs. 32) ; trois par œdème pulmonaire survenus en 12 heures (obs. 121), en un jour (obs. 89), en cinq jours (obs. 121) ; deux par bronchite et pleurésie arrivés le dixième jour (obs. 4 de Hahn) et le vingt-deuxième jour (obs. 12 de Hahn) ;

Et un dernier qui eut lieu au bout de 25 jours par gangrène pulmonaire (obs. 11 de Hahn) ; nous arrivons au total de 38 morts par affections des organes thoraciques, soit 22 ou 23 0/0. Il est bon de faire remarquer que la plupart sont d'origine septique.

L'on a beaucoup discuté sur la cause de la fréquence des affections pulmonaires succédant aux opérations pratiquées sur le pharynx, la bouche, la gorge et le larynx.

M. Ch. Monod a soulevé cette question devant la Société de chirurgie, en 1886 (1), d'un autre côté (thèse de Schwartz, p. 258) Max Schüller, qui a fait sur ce point de pathologie un travail remarquable (2), pense que ces lésions de nature très variable, sont dues tantôt à l'introduction dans les voies respiratoires de matériaux septiques, tantôt à un état inflammatoire accidentel, tantôt enfin à des inflammations qui existaient déjà avant l'opération. Basé sur ces idées, il est d'avis qu'il ne suffit pas de régler la position du malade et de faire le tamponnement de la trachée pour les prévenir ; mais il faut, avant tout, empêcher la décomposition septique des sécrétions, en veillant à une asepsie aussi parfaite que possible de la cavité buccale et pharyngienne.

Plus récemment, Bardenheuer appelait de nouveau l'attention sur ce sujet ; nous trouvons dans le bulletin étranger d'un journal scientifique le résumé de son travail (3).

« Une des principales causes d'insuccès de la laryngectomie réside dans une infection spéciale de la plaie, ayant son point

(1) *Bull. et mémoires de la Société de chirurgie*, t. XII, 1886, p. 127.

(2) *Berlin. Klin. Wochens.*, 2 octobre 1882.

(3) *Bulletin médical*, 1er juin 1890, p. 507.

de départ à la partie la plus déclive, entre la trachée et les muscles voisins. De là cette infection gagne le tissu cellulaire péri-trachéal et s'enfonce dans le médiastin : elle pénètre aussi dans la trachée et va créer une pneumonie septique. La mort survient ainsi au bout de huit à quinze jours. M. Bardenheuer ayant perdu ainsi quatre opérés sur cinq, a cru trouver la cause de cette infection dans l'impossibilité qu'il y a, à l'aide d'un pansement même renouvelé plusieurs fois par jour, d'empêcher l'arrivée dans la plaie de liquides alimentaires et de sécrétions buccales très riches en bactéries et très infectieuses. Pour obvier à ce danger, il a soin maintenant de nettoyer la muqueuse buccale à l'aide d'une brosse à dents et de tampons secs d'ouate salicylée. Ces frictions sont répétées plusieurs fois par jour et plusieurs jours de suite. De plus, il a ajouté aux procédés classiques deux modifications importantes ; cela lui a permis de pratiquer récemment la laryngectomie quatre fois avec un succès constant. La première de ces modifications consiste à placer le malade au lit dans une situation telle que la tête soit fortement portée en arrière et que l'ouverture de la trachée se trouve au point le plus élevé. Pour cela on supprime l'oreiller et le traversin, et aussi le tiers supérieur du matelas. La tête repose alors dans une dépression et tout écoulement de salive ou de mucosités devient impossible. En second lieu, il faut établir une sorte de cloison, de toit protecteur, entre la cavité buccale et la cavité opératoire. Pour cela, pendant l'extirpation, M. Bardenheuer isole la paroi antérieure de l'œsophage d'une part, et la muqueuse sous-jacente à l'épiglotte d'autre part, aussi loin que faire se peut ; puis, la tumeur une fois enlevée, il les suture. Au besoin, il avive le bord libre de l'épiglotte pour le suturer à l'œsophage. Cette cloison empêche le passage des liquides septiques et s'oppose à toute infection de la plaie ; celle-ci est comblée avec de la gaze stérilisée. On renouvelle le pansement au bout de plusieurs jours (de 2 à 8 jours), c'est-à-dire souvent lorsque les granulations sont bien développées. L'époque à laquelle doit se faire le premier pansement est déterminée par l'état de la suture : si celle-ci tient bien, il est inutile de le faire avant huit jours. Autre avantage : le malade peut déglutir lui-même et deux fois au moins, il a été inutile de l'alimenter à la

sonde. L'introduction de la sonde n'est pas toujours aisée, c'est donc une grosse difficulté de moins. Chez les deux premiers opérés de cette nouvelle série, une fistule s'est produite au bout de 5 à 6 jours et la suture n'a lâché complètement qu'au bout de 8 à 10 jours. Chez le troisième, elle a tenu 12 jours. Chez le quatrième, au bout de 20 jours, on la distinguait à peine et c'est artificiellement qu'il a fallu rétablir la communication entre la bouche et la cavité opératoire. Il est inutile de laisser subsister cette cloison aussi longtemps ; au bout de 14 jours il n'y a plus à redouter que la salive infecte la plaie ; celle-ci est alors bien recouverte d'un tissu de granulation. A ce même moment, on peut rapprocher les lambeaux latéraux formés par les téguments et fermer la plaie (1). »

Pour compléter le bilan de la mortalité dans l'extirpation totale du larynx, nous avons encore à signaler 4 cas où la mention mort est donnée sans autre détail (obs. 113, 119, 120, 123); un cinquième où l'autopsie ne permit pas d'en découvrir la cause (obs. 2 de Hahn) ; une autre où la mort par épuisement eut lieu au bout de 14 jours (obs. 52) ; enfin deux derniers cas dans lesquels la mort arriva par inanition la 9e semaine (obs. 63) et au bout de plusieurs mois (obs. 87), la déglutition n'ayant pu se rétablir.

En résumé, sur 171 observations de laryngectomies totales, 69 fois les opérés sont morts par le fait même de l'opération, ou par suite des accidents consécutifs, 102 fois, ils ont guéri de leur opération.

Il faut espérer que cette mortalité considérable diminuera beaucoup dans la suite, au fur et à mesure que le manuel opératoire se perfectionnera, et que les pratiques d'une antisepsie rigoureuse pénétreront plus avant dans l'habitude des chirurgiens. Déjà Lublinski, dans une statistique qui date de 1886, et où il réunissait 76 extirpations totales, constatait que, tandis que les 38 premières donnent 52,6 0/0 de mortalité, les 38 dernières n'en accusaient que 29 0/0 seulement.

Valeur thérapeutique. — Ici, il nous est indispensable, pour

(1) *Deuts. med. Wochens.*, nº 21, 1890.

tirer des conclusions relatives aux indications de la laryngectomie, de diviser notre sujet et d'examiner les résultats dans chaque variété anatomique de tumeurs.

Cancers. — Dans nos 144 observations de cancers, nous avons 83 opérés ayant résisté à leur opération et ayant survécu au moins un mois. Quel bénéfice ces opérés ont-ils tiré de l'opération subie par eux ?

Sur ces 83 survivants, nous trouvons 29 fois la récidive notée soit localement, soit dans les ganglions, et un cas, où le cancer, ou bien s'est généralisé, ou bien a récidivé à distance ; il n'y avait pas dans ce cas de récidive locale (obs. 39).

L'étude de ces récidives nous fournirait des renseignements utiles au point de vue de la valeur thérapeutique de l'extirpation du larynx, et pourrait nous faire comparer d'une façon équitable l'ablation totale avec l'ablation partielle si la région où cette récidive apparait était toujours indiquée ; malgré les renseignements imparfaits que nous possédons, nous n'hésitons pas à esquisser cette étude.

La récidive locale est indiquée 20 fois ; la récidive ganglionnaire 7 fois ; une fois la récidive s'est montrée dans la base de la langue, et une fois dans la gorge.

Il est à remarquer que, toutes les fois sauf une, que la récidive ganglionnaire a été constatée, l'intervention avait dépassé les limites du larynx ; c'est une des raisons pour lesquelles nous préconisons l'intervention précoce.

Il serait intéressant aussi de connaître les dates exactes de la réapparition du mal ; malheureusement, elles sont encore souvent indéterminées ; et dans les cas où nous avons pu recueillir ces dates nous avons trouvé que la récidive avait eu lieu :

Au bout de	6 semaines	. . . . .	1 fois
— de	1 mois	. . . . .	1 —
— de	2 —	. . . . .	1 —
— de	3 —	. . . . .	2 —
— de	4 —	. . . . .	6 —
— de	5 —	. . . . .	2 —
— de	6 —	. . . . .	2 —

Au bout de	7 mois	2 fois
— de	8 —	1 —
— de	9 —	1 —
— de	10 —	1 —
— de	un an	2 —
— de	14 mois	1 —
— de	deux ans	1 —
— de	plusieurs mois	2 —

Dans les cas où la date de la récidive n'est pas indiquée, mais où la mort par récidive est mentionnée, nous trouvons que celle-ci est survenue :

De	0 mois à 3 mois	1 fois
	3 — 6 —	5 —
	6 — 12 —	9 —
	12 — 15 —	1 —
Époque indéterminée		1 —
A	3 ans	1 —

Pour les cas où la guérison seule est signalée, nous trouvons les chiffres suivants :

Quelques jours		1 fois
De	1 mois à 2 mois	4 —
	2 — 3 —	2 —
	3 — 4 —	2 —
	4 — 5 —	5 —
	5 — 6 —	3 —
	6 — 9 —	6 —
	9 — 12 —	3 —
	12 — 15 —	3 —
	15 — 18 —	2 —
	18 — 2 ans	2 —
	2 ans à 3 —	3 —
	3 ans à 4 —	4 —
	4 ans et au-dessus	3 —
Une fois 8 ans (Hahn).		

Il nous faut ajouter que quelques opérés atteints de récidive

ont succombé longtemps après l'apparition de celle-ci (obs. 54, 101) ; et que d'autres sont morts soudainement en pleine guérison (obs. 50. 57. 60, 67).

En somme, si nous considérons comme ayant bénéficié de l'intervention, les opérés ayant survécu dix mois à celle-ci, il y en a 26 dans ce cas. Empressons-nous de dire que le rapport de ce chiffre avec le nombre des opérés ne donne pas le coefficient de guérison que peut donner l'extirpation totale dans le cancer du larynx, puisque dans beaucoup de faits les opérés n'ont pas été suivis. Mais, si faible que soit ce chiffre, il console des nombreux revers subis, et il nous permet de ne pas rejeter complètement la laryngectomie, étant donné surtout que l'expérience nous apprend, que vis-à-vis une affection aussi inexorable que le cancer, aucune opération, quelque radicale qu'elle soit, n'est susceptible d'empêcher la récidive, et qu'elle peut tout au plus la retarder.

Sarcomes. — Les observations d'extirpation totale du larynx pour sarcomes sont moins nombreuses que celles pour cancers, mais les résultats en sont plus remarquables. Nous en avons recueilli neuf cas.

Ici la mortalité opératoire est moindre et la survie plus considérable.

Chez les huit survivants à l'opération, la récidive a été constatée trois fois. L'époque en est indéterminée, mais la date de la mort des opérés peut nous fournir quelques indications.

La mort survint une fois par asthénie, sept mois après l'opération : il y avait récidive ;

1 fois quinze mois après la laryngectomie ; le patient avait subi cinq opérations ultérieures pour récidive ;

1 fois au bout de cinq ou six mois ; c'est la récidive qui en fut cause.

Dans les autres cas, la guérison est mentionnée :

1 fois pendant dix ans ;

1 fois pendant dix-huit mois ;

1 fois pendant deux ans ;

1 fois pendant trois mois ;

1 fois pendant quelques semaines.

Tuberculoses, syphilis, etc. — Sur les 4 cas de laryngectomies complètes que nous possédons pour tuberculoses laryngées, la mort est arrivée une fois par pneumonie le sixième jour ; dans les trois autres cas la survie a été respectivement de deux mois, deux ans et demi, cinq mois ; la tuberculose pulmonaire a toujours été la cause de la mort.

Nous n'avons rien à dire quant à la valeur thérapeutique de la laryngectomie dans les cas de syphilis, papillome, etc.

Valeur opératoire de l'extirpation partielle. — Sur les 49 observations que nous avons rassemblées, quatre fois les opérés ont succombé presque immédiatement à l'opération, et la mort a eu pour cause :

Collapsus.	2 fois
Arrêt du cœur.	1 —
Cause inconnue	1 —

Quant aux accidents septiques, à localisation pulmonaire, ils ont fait périr six opérés dans le mois qui a suivi l'opération.

Ajoutons que dans un cas la mort eut pour cause l'introduction de lait dans les voies respiratoires ; que dans deux autres cas, elle fut le résultat d'une pneumonie développée cinq semaines après l'opération ; quatre fois encore les opérés moururent, deux fois en cinq semaines, une fois en dix semaines, une fois en treize semaines, mais la cause de la mort n'est pas mentionnée.

Nous arrivons ainsi à un total de 17 décès pour 49 opérations.

De plus, dans deux cas, la mort survint après une deuxième opération pour récidive.

Valeur thérapeutique de l'extirpation partielle pour cancers. — La récidive a été constatée :

6 fois dans la région de l'opération ;

1 fois dans la langue ;

1 fois dans les ganglions ;

2 fois dans les ganglions et localement.

Cette récidive a nécessité de nouvelles opérations en nombre variable dans trois cas :

1 fois au bout du troisième mois ;
1 fois au bout de deux ans ;
1 fois à une date indéterminée, mais rapprochée de la première intervention.

Elle a été constatée :

Au bout de	5 semaines	1 fois
—	2 mois	1 —
—	3 —	3 —
—	4 —	1 —
—	6 —	1 —
—	9 —	1 —
—	16 —	1 —
—	2 ans	1 —
Date indéterminée		2 —

Quant à la guérison, nous la trouvons notée :

De 3 mois à 4 mois	4 fois
— 1 an à 3 ans	5 —
Au bout de 4 ans	1 —
Date indéterminée	5 —
Au bout de 7 ans	1 —

Tels sont les résultats des 49 observations contenues dans notre tableau ; nous y avons ajouté ceux de la statistique de Hahn.

Sarcomes. — L'extirpation partielle du larynx dans les cas de sarcomes, semble donner d'assez bons résultats, puisque sur quatre observations la guérison est obtenue trois fois et qu'elle se maintient une fois un an et une fois deux ans.

Enchondromes. — Dans les tumeurs bénignes, la valeur thérapeutique de la laryngectomie partielle se confond avec sa valeur opératoire.

En terminant cette étude statistique, qu'il nous soit permis de mettre en regard des résultats qu'elle comporte, ceux qui se dégagent de la statistique personnelle de Hahn, le chirurgien qui paraît avoir fait le plus d'opérations sur le larynx.

Sur 11 extirpations totales, il compte 5 cas de mort opératoire dus surtout à des accidents septiques. Ses opérés semblent avoir eu des soins défectueux, puisque l'un meurt de pneumonie et d'érysipèle, un autre de médiastinite ; deux fois sur cinq, la mort a une autre cause : une fois elle reste inexpliquée après autopsie, une fois elle a lieu par gangrène pulmonaire, la guérison opératoire étant obtenue.

Quand il y a guérison, la récidive est rapide : un opéré meurt en quelques mois, un autre subit neuf opérations ultérieures et finalement meurt dans le marasme au bout de 14 mois, etc. Un seul succès est beau et durable : il se maintient huit ans.

Les résultats des hémi-laryngectomies sont meilleurs : deux morts par bronchite putride et médiastinite ; quatre guérisons dont deux pendant deux ans.

INDICATIONS, CONTRE-INDICATIONS DE L'EXTIRPATION DU LARYNX

L'extirpation du larynx a rencontré des adversaires. Le professeur Le Fort écrivait en 1888 (*loc. cit.*) ces lignes sévères :

« L'ablation du larynx atteint de cancer peut séduire un opérateur qui réduit la chirurgie à des interventions manuelles ; elle ne peut être acceptée par un chirurgien qui envisage les indications, les périls et les suites des opérations, et l'utilité qu'elles peuvent avoir pour le malade. »

A l'Académie de médecine, MM. Tillaux, Verneuil, Richet, s'opposaient à la laryngectomie et lui préféraient la trachéotomie palliative.

Au contraire, Solis-Cohen, qui condamnait en 1881 l'extirpation du larynx, semble être revenu sur son opinion, puisque quelques années plus tard il proposait un nouveau procédé de laryngectomie.

L'on comprend que devant la mortalité véritablement effrayante due à l'extirpation du larynx, on puisse condamner sans appel cette opération ; la légitimité de l'intervention n'est pas pour cela attaquée. Les caractères des tumeurs malignes du larynx, nous entendons parler surtout du cancer, leur localisation longtemps prolongée à cet organe, l'absence de retentissement ganglionnaire si souvent observée, les douleurs intolérables qu'elles occasionnent, tout concourt à pousser le chirurgien dans la voie de l'intervention dans le but d'une cure radicale. Aussi les partisans de la laryngectomie sont-ils aussi ardents dans leur opinion que leurs adversaires, et parmi eux nous citerons Hahn et Lublinski, pour qui le but est l'extirpation complète du mal ; et il ne peut être atteint que par l'ablation totale ou partielle du larynx. Entre partisans et adversaires, il y a place pour une opinion intermédiaire, et c'est celle à laquelle semble s'être ralliée la majorité des auteurs.

Butlin admet l'extirpation dans le cancer limité à la cavité du larynx, tant qu'il n'a pas franchi les barrières cartilagineuses, tandis qu'il la repousse dans les cas de cancer extrinsèque.

Le professeur Heydenreich n'admet la laryngectomie que comme un pis aller : elle n'est acceptable, dit-il, que si la vie du malade est en danger et si les accidents qui le menacent ne peuvent être écartés par une opération moins redoutable dans ses conséquences.

M. Le Dentu, en ne voyant rien dans les statistiques qui puisse soulever l'enthousiasme, fait des réserves sur l'utilité définitive de la laryngectomie, mais croit cependant qu'il serait prématuré de la rejeter dès maintenant hors du cadre des opérations justiciables.

Pour M. Schwartz également les opérations palliatives sont la règle et l'extirpation l'exception.

Et, en effet, à ne considérer la statistique que dans la brutalité de ses chiffres, les résultats de l'ablation du larynx sont moins que satisfaisants ; mais, nous l'avons dit, l'opération n'en est pas moins justiciable et sa légitimité reste intacte.

Il nous faut maintenant examiner la question d'opportunité de l'intervention.

Cette question se confond comme toujours avec la question de diagnostic : il faut donc porter un diagnostic exact et le porter de bonne heure, ce qui est souvent difficile.

Au début, lorsque le mal n'a d'autres signes que ceux dus à l'altération de la voix, le diagnostic est pour ainsi dire toujours méconnu, d'abord parce que le malade, attribuant cet accident à une laryngite, ne vient pas consulter le spécialiste, et ensuite parce que l'examen laryngoscopique n'est pas fait ; d'ailleurs, fût-il fait, même lorsque les troubles respiratoires se sont joints à ceux de la parole, le diagnostic n'en est pas moins très difficile et le plus souvent impossible. Ce n'est guère que l'évolution clinique de la maladie, et surtout l'examen microscopique d'un fragment de la tumeur enlevé par les voies naturelles, qui permettent de porter un diagnostic exact. Encore celui-ci ne sera-t-il pas toujours certain. La valeur de l'examen microscopique n'est que toute relative : nous avons vu, en effet, dans

un cas célèbre, un anatomo-pathologiste comme Virchow, déclarer qu'il s'agissait d'un papillome alors que l'évolution ultérieure de l'affection et plus tard l'autopsie montrèrent qu'il s'agissait d'un cancer. Un autre exemple, plus remarquable encore au point de vue de l'erreur commise, est celui dont Heryng, de Varsovie, donnait la relation au Congrès international d'otologie, à Paris, en 1889. Cet auteur citait le cas d'un malade chez lequel il avait porté par l'examen histologique le diagnostic de papillome, puis de cancer, et chez lequel il avait vu survenir une infiltration tuberculeuse du larynx (1).

Suivant la remarque de M. Cornil, cette erreur s'explique assez facilement en admettant que les examens histologiques portés sont faits sur des fragments grattés ou enlevés à la superficie de la tumeur, alors que le plus souvent, ce n'est qu'assez profondément qu'on trouve les éléments caractéristiques.

Quoi qu'il en soit, l'examen microscopique est encore le meilleur critérium, avec cette restriction qu'un examen négatif ne donnera pas l'apparence d'une certitude absolue ; et la plupart des auteurs n'hésitent pas à recommander très vivement cette conduite, toutes les fois que l'ablation d'un fragment suffisant pour un examen complet est possible.

Le diagnostic de la variété anatomique de la tumeur porté, il faudra s'attacher à reconnaître son étendue, car ce n'est pas là un des moindres facteurs pour la réussite de l'opération. C'est encore un point difficile à élucider, mais sur lequel on aura des données suffisantes au point de vue de l'intervention, si l'on a présente à l'esprit la loi formulée par Krishaber qui, malgré ses exceptions, semble vraie pour la majorité des cas : lorsque le cancer du larynx est intrinsèque, tant qu'il l'est réellement, il n'y a pas d'adénopathie des ganglions du cou ; lorsque le cancer est extrinsèque, il y a au contraire des ganglions révélateurs.

Voyons maintenant ce que nous apprend, au sujet des indications de cette opération, l'étude des observations, et compa-

(1) Nous ne parlons pas du cas de Gussenbauer, dans lequel l'erreur de diagnostic, subsistant encore après l'extirpation du larynx, ne fut reconnue qu'après la mort du sujet !

rons les résultats qu'elle nous fournit à ceux que donnent les méthodes de traitement opposées à l'extirpation du larynx.

Cancers. — La laryngectomie, a dit le professeur Demons, est une opération qui a tous les défauts ; elle est difficile et elle est grave ; nous ne retiendrons que le second terme de cette proposition, l'habileté des opérateurs ayant facilement raison de la difficulté opératoire.

Oui, l'extirpation totale du larynx est grave, puisque sur 171 opérés, 69 ont succombé à l'opération elle-même ou aux accidents qui l'ont suivie.

Mais cette mortalité n'a-t-elle pas surtout pour cause, d'une part des accidents septiques qu'on peut éviter, et d'autre part les mauvaises conditions dans lesquelles on intervient. Souvent en effet, l'intervention ne se borne pas à l'ablation du larynx seul ; le pharynx, le corps thyroïde, une partie de l'œsophage et quelquefois même les vaisseaux du cou sont enlevés. Il est bien difficile, dans ces conditions, que l'opération ne soit pour ainsi dire d'avance frappée d'insuccès, la récidive étant presqu'à coup sûr certaine et dans un délai rapproché.

Que si, au contraire, l'intervention est précoce, les chances de réussite seront plus grandes ; et la lecture des observations nous confirme dans cette idée, les plus longues survies étant notées chez les patients opérés le plus près possible du début de leur maladie.

Quant à savoir quelle est la meilleure méthode de traitement à opposer aux cancers laryngiens, c'est une question, à notre avis, impossible à résoudre actuellement, puisque nous ne pouvons bien utilement comparer ces méthodes entre elles.

Nous ne citerons que pour mémoire les méthodes médicales, dont la teinture du thuya est la base, et qui n'ont qu'un but palliatif.

Il en est de même des méthodes d'extirpation endo-laryngées qui n'ont guère été mises en usage que par erreur de diagnostic et qui d'ailleurs seraient absolument inefficaces dans les cas de cancers infiltrés ou en surface. Cependant dans certains cas on pourra retirer quelque profit de cette méthode. Tels sont ces deux faits rapportés par Krishaber dans ses leçons et signa-

lés dans sa thèse par M. Schwartz (p. 197) : dans un premier cas il s'agit d'un homme de 50 ans à qui une tumeur, du volume d'une grosse noix, et qui remplissait tout le vestibule du larynx, fut extirpée avec l'anse du galvano cautère ; un an après la tumeur récidivée nécessita une opération semblable ; une guérison de onze mois s'ensuivit, mais il y eut une récidive tellement étendue cette fois, qu'il ne fallait plus songer à opérer : le patient mourut 23 mois après sa première opération. Dans le second cas il s'agissait d'un homme de 59 ans, à qui Krishaber détruisit en plusieurs séances avec le galvano-cautère une végétation épithéliale sous-glottique et qui vécu deux ans après cette opération. Tel encore ce fait de Rufus Lincoln, relaté à l'*American laryngeal Association* et que nous trouvons dans le *Bulletin médical* (1) : il se rapporte à une femme de 20 ans, chez qui Elsberg excisa et cautérisa une tumeur de nature épithéliale (examen histologique) puis pratiqua trois ans plus tard une laryngotomie pour extirper cette tumeur récidivée. Vingt ans après cette seconde opération, la tumeur récidivait sous forme de papillome !

De même Fränkel a publié six cas personnels d'extraction de cancer par la méthode endo-laryngée (2) : dans un cas, l'opéré traité de 1881 à 1884, était encore guéri au moment de la publication des observations ; dans trois autres cas, la récidive survint au bout de six, dix-huit mois et deux ans ; nous manquons de renseignements sur les deux derniers. Le professeur Schnitzler a aussi rapporté (3) un exemple remarquable de guérison due à cette méthode, c'est l'observation d'une femme à qui on avait enlevé vingt ans auparavant un épithélioma laryngien à l'aide du galvano-cautère.

Quoi qu'il en soit, ce sont là des exceptions qui ne peuvent placer comme procédé curatif la méthode endo-laryngée à côté de l'ablation du larynx.

La trachéotomie, quoique méthode palliative, a été préférée par certains auteurs à la laryngectomie dans le traitement du cancer du larynx.

(1) *Bulletin médical*, 26 mars 1890, p. 281.
(2) *Deutsche med. Wochens.*, 1889, p. 87.
(3) *Intern. Klin. Rundschau*, 20 novembre 1887.

Augiéras, dans sa thèse (1), dit qu'elle procure aux malades qui y sont soumis une vie plus longue de huit mois et demi en moyenne que celle qu'ils auraient eue sans cela. La survie moyenne, d'après nos calculs, dans les cas de laryngectomie totale serait de 15 à 16 mois.

Mais il ne faut pas attacher d'importance à ces chiffres qui n'ont pas d'autre valeur que celle d'une moyenne arithmétique, et c'est dans les modifications que les deux opérations apportent dans l'état général des malades qu'il faut chercher les éléments de comparaison.

Or, la trachéotomie apporte un soulagement immédiat aux troubles dyspnéiques ; elle est surtout utile lorsque ceux-ci sont sous la dépendance des phénomènes inflammatoires et d'œdème sous-muqueux du larynx, parce qu'elle amende en même temps la dysphagie et les troubles de la voix qui pouvaient aussi en résulter ; mais dans aucun cas, l'évolution des éléments cancéreux n'a semblé modifiée à la suite de cette opération qui paraît sans aucune influence sur les douleurs d'oreille presque constantes dans l'affection qui nous occupe, non plus que sur les irradiations névralgiques, extrêmement pénibles du côté du crâne, de la nuque, dans les régions maxillaires, temporales et parotidiennes. D'ailleurs les rémissions qu'elle occasionne ne sont que passagères, et bientôt le cancer reprend son cours avec son cortège d'accidents.

Le hasard de la clientèle a fourni à notre maître, M. Terrier, l'occasion d'observer un cas de cancer du larynx à peu près semblable à celui dont nous publions plus haut l'observation et pour lequel la laryngectomie fut pratiquée. Dans ce cas, on se contenta de faire la trachéotomie assez hâtivement, puis de soigner localemant la dégénérescence du larynx. Or, après avoir assisté à la lente agonie de ce malade, après avoir vu ses souffrances à peine amoindries par un traitement local parfaitement conduit, notre maitre a résolu d'intervenir et d'abandonner la doctrine de l'abstention. Dans les commentaires de l'observation qu'il nous a donnée, M. Terrier ajoute : il est bien certain

(1) AUGIÉRAS. *Sur la trachéotomie dans le cancer du larynx.* Thèse de Paris, 1880.

que les souffrances endurées par notre premier malade de la ville furent de beaucoup plus intenses et plus continuelles que celles qui sont supportées par notre opéré depuis l'opération, c'est-à-dire depuis quatre mois. Il ne se plaint, en effet, que de quintes de toux, d'ailleurs assez espacées, et de salivation un peu exagérée ; mais en somme, comme il l'écrit lui-même, son état n'est pas comparable à celui qui a précédé l'opération.

En résumé, nous croyons que la trachéotomie dans le cancer du larynx, ne doit être qu'une opération d'urgence, pour parer à des accidents imminents d'asphyxie, et faite alors en vue d'une opération radicale ultérieure. Elle sera encore réservée pour les cas de cancers extrinsèques, où le néoplasme a pris des proportions envahissantes considérables, alors que les ganglions sont envahis et que l'extirpation complète du mal paraît impossible. Une autre considération donne de la valeur à notre opinion : il résulte, en effet, d'une intéressante statistique dressée par M. Schwartz, et portant sur 108 cas de trachéotomie pour cancer du larynx, que c'est surtout un an à trois ans après le début de la maladie qu'on est obligé d'intervenir chirurgicalement ; or, ne vaut-il pas mieux, dans ces conditions, courir les chances d'une opération radicale dont les résultats seront d'autant plus favorables qu'elle aura été pratiquée plus tôt ?

Mais alors se pose la question de savoir laquelle des opérations vaut mieux, de la laryngectomie totale ou de la laryngectomie partielle ?

Les statistiques qu'on a l'habitude d'interroger à cet égard ne donnent pas, à notre avis, les éclaircissements qu'on croit leur demander. Les faits, selon nous, ne sont pas comparables. N'est-il pas vraisemblable que toutes les fois que la laryngectomie partielle a été faite, c'est qu'on avait affaire à une tumeur parfaitement limitée, n'ayant envahi qu'une partie de la cavité du larynx ? Au contraire, lorsqu'on a pratiqué l'extirpation totale, le plus souvent le néoplasme s'était propagé aux parties voisines et souvent aussi dans les ganglions. Nous croyons donc qu'on ne pourra porter un jugement équitable sur la valeur des deux opérations que quand on aura recueilli un nombre suffisant d'observations de cancers laryngiens opérés près de leur début, s'ils n'ont pas franchi les cartilages. L'étude

de ces observations pourra fournir des renseignements précieux ; les malades étant à peu près identiques, il faudra tenir compte de la mortalité dans chaque genre d'intervention, de la durée de la survie sans récidive, et quand celle-ci se sera produite, de la région dans laquelle on l'observe : localement ou dans les ganglions.

Déjà dans nos observations les résultats semblent meilleurs dans l'extirpation totale ; nous y constatons des guérisons maintenues, deux, cinq, huit ans même dans un cas, tandis que, dans la laryngectomie partielle, la plus longue survie est de quatre ans ; il est bon d'ajouter que le rapport des guérisons maintenues un an au nombre total d'observations est plus grand dans le second cas que dans le premier, puisqu'il est de 4 à 6.

Pour nous, voici la conduite à tenir en présence d'un cancer laryngien :

Essayer de porter un diagnostic exact et le porter de bonne heure. L'exactitude dans le diagnostic est de la plus haute importance : on s'aidera pour y arriver de l'examen histologique d'un fragment de tumeur enlevé par voie endo-laryngée. Si, comme nous l'avons vu, un examen négatif ne doit pas faire conclure en faveur de la non-malignité du néoplasme, un examen positif fournira des renseignements précieux pour le pronostic : Hahn, dont l'expérience est grande dans ces questions, a distingué les carcinomes mous de ceux qui ont tendance à se transformer en tissu corné ; tandis que pour lui le pronostic de ceux-ci est plutôt favorable, les premiers ne devraient jamais être opérés.

L'exactitude dans le diagnostic est donc le point capital ; celui-ci posé, l'intervention sera admise en principe. Ne semble-t-il pas, dit M. le professeur Demons, que si jamais l'extirpation d'un épithélioma doive sembler justifiée, c'est bien dans le cas où la tumeur est renfermée dans une cavité limitée par des parois résistantes qu'elle n'a dépassées d'aucun côté, et où il est possible par conséquent de l'enlever en totalité par une large éradication ?

Il nous reste à déterminer dans quelles limites cette intervention se fera.

Une division naturelle s'impose : il faut distinguer les cancers

cavitaires de ceux qui ont franchi les cartilages et envahi les organes voisins.

Dans le premier cas, voici la conduite que nous conseillons :

Faire d'abord la thyrotomie pour constater l'étendue du mal; il faut le voir de ses yeux, l'examen laryngoscopique ne donnant souvent que des notions incomplètes ; on pourra à la rigueur éclairer la cavité avec une petite lampe électrique à main ; on ne négligera pas non plus, si c'est possible, de mettre le doigt dans le larynx de façon à l'explorer aussi par le toucher. C'est de cet examen par le toucher et par la vue que dépendra la résolution du chirurgien. Si le néoplasme est bien limité, s'il n'a pas dépassé la ligne médiane, on se contentera de l'extirpation partielle ; pour ces raisons que les limites de la néoformation seront sûrement dépassées, que les délabrements seront moins considérables, et, par conséquent, l'opération moins sérieuse ; parce que la voix pourra être conservée sans l'aide d'un appareil, que la déglutition se rétablira plus rapidement et sera plus facile et que l'ablation totale sera toujours possible ultérieurement. Si, au contraire, on a quelques doutes sur l'étendue du mal à une moitié seule du larynx on n'hésitera pas à faire la laryngectomie totale.

Que si l'ablation de la tumeur était possible à la faveur de la laryngectomie, si le tissu de nouvelle formation est nettement de nature carcinomateuse, nous préférerions encore la laryngectomie partielle, parce que l'opération sans être beaucoup plus grave aura plus de chance d'éloigner la récidive.

Il va sans dire que l'on tiendra compte de l'état général du malade, de son âge, du bon fonctionnement de ses viscères ; la cachexie, un âge avancé (les vieux opérés meurent assez facilement de collapsus), le mauvais état des organes internes (un opéré de Hahn, oublié dans nos statistiques, qui était cardio-rénal, mourait le onzième jour par asystolie ; dans un autre cas, une hémorrhagie mortelle survint chez un sujet atteint de dégénérescence graisseuse du foie), sans constituer une contre-indication absolue, pourront faire ajourner l'intervention qui, ne l'oublions pas, aura plus de chance de succès qu'elle sera plus précoce.

Dans le second cas, s'il s'agit d'un cancer extrinsèque, soit

qu'il ait débuté par le larynx et se soit étendu au pharynx et à l'œsophage, soit qu'il n'ait envahi le larynx que secondairement, la conduite à tenir sera variable. En général, l'extirpation totale pourra être tentée, si le mal peut être complètement enlevé sans de trop grands délabrements ; dans le cas contraire, on se contentera de la trachéotomie palliative.

Sarcomes. — M. Schwartz dans sa thèse (p. 195) a réuni quelques faits d'ablation de sarcomes par les voies naturelles, non suivis de récidive, au moins pendant quelque temps.

D'abord un cas de Türk (1), chez un homme de 55 ans, qui avait un sarcome globo-cellulaire de la corde vocale inférieure gauche ; le malade n'a pas été revu après la guérison opératoire rapidement obtenue.

Un autre cas de Gottstein (2) qui enleva, à l'aide d'un serre-nœud à un enfant de 7 ans, une tumeur que Waldeyer reconnut comme un fibro-sarcome peut être congénital, puisque les accidents dataient de la naissance.

Un troisième dû à Mackenzie (3) : il s'agit d'une femme de 43 ans, à laquelle il enleva un fibro-sarcome en dégénérescence graisseuse de la bande ventriculaire droite ; elle fut revue guérie quelque temps après.

Dans un quatrième fait, Schech (4) enleva par la bouche avec l'anse galvano-caustique une tumeur sarcomateuse à un homme de 40 ans ; la récidive se montra trois mois après et nécessita une seconde opération.

La cinquième observation appartient à Burow (5) ; elle se rapporte à un homme de 30 ans, souffrant d'un sarcome fasciculé de la face laryngée de l'épiglotte. L'extirpation par les voies naturelles fut tentée deux fois en l'espace de huit mois ; la récidive survint et on fut amené à faire la pharyngotomie ; la guérison s'ensuivit et l'opéré fut revu en bonne santé un an et demi après.

(1) *Krankeiten des Kehlkopfes*, cas 237, p. 576, 1866.
(2) *Wiener med. Wochens*, 1868, p. 1696.
(3) *Essay on Growths of the larynx*, 1871, p. 193, cas 95.
(4) *Deuts. Archiv. f. klin. mediz.*, Bd XVI, p. 236, 1875.
(5) *Berliner klin. Wochens.*, 1877, n° 8, p. 101.

Fauvel cite également à la page 551 de son livre, obs. 190, le cas d'une dame de 32 ans, à laquelle il enleva un petit sarcome fasciculé de la corde vocale droite avec succès par arrachement; elle resta guérie, mais on ne dit pas combien de temps.

Enfin, un dernier fait est celui de Coupard (1) : c'est un fibro-sarcome, examen de Ranvier, qui a récidivé quatre ans après une première ablation par la bouche en 1880, et qui a été depuis extirpé deux fois après de nouvelles récidives ; il a probablement encore récidivé dans la suite.

Les résultats de la thyrotomie sont ceux-ci : dans quatre observations recueillies par von Bruns (2), la récidive survint de un à deux mois après l'opération dans deux cas, et deux fois il n'y eut pas de récidive constatée sept mois et demi et huit mois après l'opération. Dans le cas de Burow dont nous avons déjà parlé, la pharyngotomie amena une guérison maintenue au bout d'un an et demi.

Nous rappelons brièvement les résultats de la laryngectomie totale ou partielle :

Sur 13 opérations, la guérison est constatée 8 fois ; 2 fois au bout de 3 mois ; les autres de un an à dix ans.

Si nous rapprochons ces différents traitements, c'est évidemment l'extirpation du larynx qui donne les meilleurs résultats ; aussi nous n'hésitons pas à formuler cette conclusion :

Lorsque la tumeur, reconnue pour un sarcome, se laisse facilement pédiculiser, et siège en un point aisément accessible, on pourra essayer l'extirpation par les voies naturelles, en insistant sur la destruction du point d'attache. Mais toutes les fois que la surface d'implantation du néoplasme sera trop étendue pour être complètement détruite, il ne faut rien ménager au point de vue de l'ablation large du tissu de néoformation et pour cela opérer la laryngectomie partielle ou totale.

Tuberculoses. — Nous ne voulons pas aborder ici, à propos de l'extirpation du larynx, la grosse question de l'intervention dans les tuberculoses locales. Le nombre des observations est trop

(1) *Revue mens. de laryng., d'otolog. et de rhinol.*, 1882, p. 42.
(2) *Die Laryngotomie*, 1878, p. 58.

restreint pour qu'on puisse en tirer des indications fermes. De plus il est à remarquer que dans deux cas sur quatre, le larynx fut enlevé par erreur de diagnostic.

Peut-être l'opération conviendrait-elle dans les cas de lupus très étendu, alors que le traitement local apporte peu ou pas de soulagement et que le sujet ne se cachectise pas ?

Peut-être conviendrait-elle aussi dans les cas assez rares de tuberculose et de cancer associés ?

Papillomes. — Il y a un cas de laryngectomie totale pour papillome. C'est celui de Ruggi.

Il n'y a guère à en discuter la légitimité.

MM. Schwartz et Heydenreich ne sont nullement disposés à admettre une opération de cette nature pour des tumeurs bénignes que l'on peut combattre par la trachéotomie et la laryngotomie, si elles causent des accidents sérieux et ne peuvent être extirpées par les voies naturelles.

Syphilis. — La laryngectomie pour rétrécissements syphilitiques ne sera tentée que lorsque les autres modes de traitement auront été employés et que malgré tout le rétrécissement restera rebelle.

Nous en dirons autant des sténoses cicatricielles.

Ce sera le plus souvent, suivant le mot de H. Heydenreich, une fantaisie chirurgicale, puisque la trachéotomie remplirait le même but.

Enchondromes. — Quant aux deux faits d'ablation partielle du larynx pour enchondromes, nous n'en dirons rien. C'est, croyons-nous, une opération de nécessité sur laquelle il n'y a aucune indication à formuler.

CONCLUSIONS

Arrivé au terme de notre étude, il ne nous paraît pas inutile d'en dégager quelques conclusions.

I. — Depuis le 31 décembre 1873, l'extirpation du larynx est entrée dans le domaine de la chirurgie.

II. — C'est une opération assez facile à mener à bonne fin.

III. — La plupart des chirurgiens avant de la pratiquer ont fait une trachéotomie préliminaire.

IV. — Il n'est pas indispensable de procéder ainsi ; et la laryngectomie sans trachéotomie préalable offre même quelques avantages : aseptie plus parfaite et empêchement absolu à l'introduction des liquides dans la trachée, si celle-ci est suturée à la peau dès le début de l'opération.

V. — L'extirpation du larynx peut se faire de plusieurs façons :

a) Après incision des téguments et isolement du larynx sur les côtés, pratiquer son ablation de haut en bas ou mieux de bas en haut.

b) Par la méthode sous-péricondrale qui consiste à enlever d'un seul coup ou par morcellement les cartilages, après avoir décollé de toutes parts le péricondre, et à exciser ensuite les parties dégénérées.

c) Par la méthode de Solis-Cohen dans laquelle on extirpe le néoplasme tout en respectant presque complètement les cartilages.

VI. — Il est possible après la laryngectomie de rétablir la phonation au moyen des larynx artificiels.

VII. — Sur 171 ablations totales du larynx, il y a eu 69 cas de mort, soit 40 0/0. Plus de moitié des décès (38 sur 69) sont dus aux affections des organes thoraciques, c'est-à-dire à des affections d'origine septique.

VIII. — Dans l'extirpation partielle les résultats opératoires sont ceux-ci : 17 décès sur 49 opérations, soit 35 0/0. Sur ces 17 décès, 9 sont dus à la pneumonie et à la broncho-pneumonie.

IX. — C'est en perfectionnant la technique opératoire et en mettant en œuvre, pendant l'opération et dans les soins consécutifs, les pratiques d'une antisepsie rigoureuse qu'on diminuera la mortalité.

X. — Malgré que celle-ci soit considérable, la laryngectomie reste le traitement des tumeurs malignes du larynx limitées à sa cavité.

XI. — Elle donne aux malades des chances de guérison plus grandes que dans les autres opérations et leur rend la vie supportable.

XII. — L'intervention sera d'autant plus profitable qu'elle sera plus précoce.

XIII. — Le chirurgien prendra au cours de l'opération, alors qu'une thyrotomie l'aura renseigné sur les limites de la tumeur, la résolution de faire une extirpation totale ou une extirpation partielle.

XIV. — La laryngectomie est contre-indiquée toutes les fois que le néoplasme est trop étendu, et dans les cas de tumeurs bénignes.

IMPRIMERIE LEMALE ET Cie, HAVRE